



**AALBORG UNIVERSITY**  
DENMARK

**Aalborg Universitet**

## **Mobil CT på neurointensive afsnit er muligt**

Frost, Majbritt; Stenkær, Susanne; Kellenberger, Simone; Ehlers, Lars Holger

*Published in:*  
Ugeskrift for Læger

*Publication date:*  
2011

*Document Version*  
Tidlig version også kaldet pre-print

[Link to publication from Aalborg University](#)

*Citation for published version (APA):*  
Frost, M., Stenkær, S., Kellenberger, S., & Ehlers, L. H. (2011). Mobil CT på neurointensive afsnit er muligt. *Ugeskrift for Læger*, 173(4), 277-279.

### **General rights**

Copyright and moral rights for the publications made accessible in the public portal are retained by the authors and/or other copyright owners and it is a condition of accessing publications that users recognise and abide by the legal requirements associated with these rights.

- Users may download and print one copy of any publication from the public portal for the purpose of private study or research.
- You may not further distribute the material or use it for any profit-making activity or commercial gain
- You may freely distribute the URL identifying the publication in the public portal -

### **Take down policy**

If you believe that this document breaches copyright please contact us at [vbn@aub.aau.dk](mailto:vbn@aub.aau.dk) providing details, and we will remove access to the work immediately and investigate your claim.

megakaryocytterne – og dermed for nedsat trombo-  
cytproduktion. Tilstedeværelse af autoreaktive T-cel-  
ler, et Th1-vægtet T-celle-respons med øget produ-  
ktion af proinflammatoriske cytokiner samt et nedsat  
antal af immunmodulerende, regulatoriske T-celler  
spiller også en betydelig rolle for udviklingen af ITP.

Vores nye viden om de involverede patogene-  
tiske mekanismer har haft stor betydning for udvik-  
lingen af nye medicinske behandlingsmuligheder.  
I førnævnte »Nye behandlingsmuligheder ved primær  
immun trombocytopeni« gennemgås de nye og de  
etablerede behandlingsprincipper.

**KORRESPONDANCE:** *Sif Gudbrandsdottir*, Institut for Inflammationsforskning,  
Finsenscenter, Rigshospitalet, 2200 København N.  
E-mail: sif.gudbrandsdottir@gmail.com

**ANTAGET:** 10. februar 2010

**FØRST PÅ NETTET:** 17. maj 2010

**INTERESSEKONFLIKTER:** *Henrik Frederiksen* er medlem af Advisory Board for  
GlaxoSmithKline, *Jesper Stenøft* er medlem af Advisory Board for GlaxoSmithKline,  
*Ove Juul Nielsen* er medlem af Advisory Board for GlaxoSmithKline & *Hans Hassel-  
balch* er medlem af Advisory Board for GlaxoSmithKline og Amgen.

#### LITTERATUR

1. Rodeghiero F, Stasi R, Gernsheimer T et al. Standardization of terminology, definitions and outcome criteria in immune thrombocytopenic purpura of adults and children: report from an international working group. *Blood* 2009;113:2386-93.
2. Pruemmer J. Epidemiology, pathophysiology, and initial management of chronic immune thrombocytopenic purpura. *Am J Health Syst Pharm* 2009;66 (2 Suppl 2):S4-10.
3. Frederiksen H, Schmidt K. The incidence of idiopathic thrombocytopenic purpura in adults increases with age. *Blood* 1999;94:909-13.
4. Stasi R, Evangelista ML, Stipa E et al. Idiopathic thrombocytopenic purpura: current concepts in pathophysiology and management. *Thromb Haemost* 2008;99:4-13.
5. Bromberg ME. Immune thrombocytopenic purpura—the changing therapeutic landscape. *N Engl J Med* 2006;355:1643-5.
6. Cines DB, McMillan R. Pathogenesis of chronic immune thrombocytopenic purpura. *Curr Opin Hematol* 2007;14:511-14.
7. McMillan R, Wang L, Tomer A et al. Suppression of in vitro megakaryocyte production by antiplatelet autoantibodies from adult patients with chronic ITP. *Blood* 2004;103:1364-9.
8. Guo C, Chu X, Shi Y et al. Correction of Th1-dominant cytokine profiles by high-dose dexamethasone in patients with chronic idiopathic thrombocytopenic purpura. *J Clin Immunol* 2007;27:557-62.
9. Catani L, Fagioli ME, Tazzari PL et al. Dendritic cells of immune thrombocytopenic purpura (ITP) show increased capacity to present apoptotic platelets to T lymphocytes. *Exp Hematol* 2006;34:879-87.
10. Sukati H, Watson HG, Urbaniak SJ et al. Mapping helper T-cell epitopes on platelet membrane glycoprotein IIIa in chronic autoimmune thrombocytopenic purpura. *Blood* 2007;109:4528-38.
11. Stasi R, Cooper N, Del PG et al. Analysis of regulatory T-cell changes in patients with idiopathic thrombocytopenic purpura receiving B cell-depleting therapy with rituximab. *Blood* 2008;112:1147-50.
12. Ling Y, Cao X, Yu Z et al. Circulating dendritic cells subsets and CD4+Foxp3+ regulatory T cells in adult patients with chronic ITP before and after treatment with high-dose dexamethasone. *Eur J Haematol* 2007;79:310-16.
13. Emmons RV, Reid DM, Cohen RL et al. Human thrombopoietin levels are high when thrombocytopenia is due to megakaryocyte deficiency and low when due to increased platelet destruction. *Blood* 1996;87:4068-71.

## Mobil CT på neurointensive afsnit er muligt

Majbritt Frost<sup>1</sup>, Susanne Stenkær<sup>1</sup>, Simone Kellenberger<sup>1</sup> & Lars Ehlers<sup>2</sup>

Intrahospital transport er kompliceret, risikobetonet og resursekrævende. En ny type mobil computertomografi (CT)-skanner tillader opfølgende CT af den neurointensive patient uden flytning og intrahospital transport.

CT af cerebrum er et vigtigt redskab til diagnostik og monitorering af den neurointensive patient. Der indlægges årligt ca. 4.000 patienter på de neurointensive afsnit i Danmark, hvoraf størsteparten vil få foretaget en eller flere CT'er [1, 2].

Idet hjernens neuroner har høj følsomhed over for iltmangel, kan selv små ændringer i ventilation, blod- og intrakranielt tryk øge risikoen for sekundær iskæmisk hjerneskade og være livs- eller førligheds-truende for patienten [3, 4]. Den mobile CT-skanner tillader opfølgende skanninger af patienten i sengen på det neurointensive afsnit. Patienten undgår dermed flytning og intrahospital transport [5, 6]. Desuden lettes skanningsproceduren, da der ikke skal tilkaldes et anæstesihold, der kan ledsage patienten til og fra den stationære CT-skanner.

Denne statusartikel er en opsummering af et medicinsk teknologivurdering (MTV)-projekt, der beskriver indførelse af en mobil CT-skanner (CereTom, USA) på et neurointensivt afsnit i Danmark. MTV-projektet er udført på Den Sundhedsfaglige Kandidatuddannelse, Aarhus Universitet. Der er foretaget en systematisk litteraturgennemgang og aflagt et studiebesøg på Neurointensivt Afsnit, Linköping Universitetshospital, Sverige.

#### RISIKO VED INTRAHOSPITAL TRANSPORT

Der er ikke evidens for, at intrahospital transport selvstændigt har sundhedsmæssige konsekvenser for det langsigtede sygdomsforløb for patienter med cerebral skade. Der er omvendt stor sandsynlighed for, at der potentielt kan tilståde komplikationer som følge af transporten [7, 8].

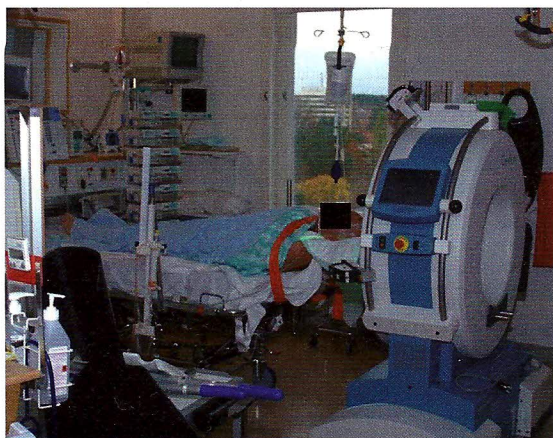
I flere studier har man påvist, at intrahospital transport af disse patientgrupper kan være kompliceret, risikobetonet og resursekrævende. Risikoen for utilsigtede hændelser og sekundær hjerneskade øges [7-10].

#### STATUSARTIKEL

- 1) Den Sundhedsfaglige Kandidatuddannelse, Aarhus Universitet, og
- 2) Erhvervsstudier, Aalborg Universitet



Anvendelse af mobil computertomografi-skanner.



### ANVENDELSE AF DEN MOBILE CT-SKANNER PÅ NEUROINTENSIVT AFSNIT

Anvendelse af den mobile CT-skanner beskrives på baggrund af observationer foretaget på Neurointensivt Afsnit, Linköping Universitetshospital, Sverige.

Forberedelse til mobil CT sker ved, at patienterne trækkes ca. 40 centimeter op i deres senge, således at deres hoved hviler på en påmonteret kulfiberstøtte ud over hospitalssengens hovedende. Montering af støtten på sengen og lejring af patienten tager 10-15 minutter og foretages af plejepersonalet. Patienterne ligger med hovedet rettet mod centrum af lokalet for at lette proceduren [11].

Når patienten er lejret, køres den mobile CT-skanner ind på stuen. Apparatet sænkes, så det hviler på to larvefodder af gummi, og patientens hoved føres ind i skannerens gantryåbning. Apparatet bevæger sig automatisk i en lineær bevægelse under skanningen.

Den mobile CT-skanner styres fra en bærbar computer fra en afstand af ca. ti meter. Såfremt det vurderes relevant, observeres patienten under undersøgelsen af en intensivsygeplejerske. Hele CT-proceduren tager 20-25 minutter [1].



#### FAKTABOKS

Intrahospital transport er kompliceret, risikobetonet og resursekrævende. Ændring i ventilation, blod- og intrakranielt tryk giver risiko for sekundær cerebral skade og kan være livs- eller førligheds-truende for patienten.

En nyudvikling er en mobil computertomografi (CT)-skanner, der tillader opfølgende CT af den neurointensive patient uden flytning og intrahospital transport.

CereTom er en 8-slice-CT-skanner med en gantry-åbning på 32 cm. Den er 73 cm i bredden, 134 cm i længden og 153 cm i højden. Den vejer 362 kg, er let manøvrerbar og er monteret med både hjul og larvefodder. Den kan foretage ca. fire undersøgelser efter hinanden på opladelige batterier. Softwaren er kompatibel med Picture Archiving Communication System.

Fordele ved indførelse af en mobil CT-skanner skal opvejes imod de øgede økonomiske omkostninger og den øgede strålerisiko.

Den mobile CT-skanner vejer 362 kg og er forsynet med både hjul og larvefodder. CT-skanneren skal være tilsluttet lysnettet mellem undersøgelserne, men kan foretage fire undersøgelser efter hinanden på opladelige batterier. CT-skanneren udsender støj fra en nødvendig ventilationskøling. Denne støj kan ikke afbrydes, hvilket begrænser brugen af det lokale, hvor skanneren opbevares. Skanneren skal dagligt kalibreres, hvilket medfører udsendelse af ioniserende stråling. Dertil kræves der ikke særlige bygningsforhold, men kalibreringen nødvendiggør et selvstændigt lokale til skanneren. Skanneren er 73 cm i bredden, 134 cm i længden og 153 cm i højden, og kan derfor komme igennem døre, gange og elevatorer på hospitalerne.

### STRÅLERISIKO

Gunnarsen *et al* fandt, at CT-undersøgelser, der var udført med en mobil CT-skanner (Tomoscan M: Phillips Medical Systems, Holland) tildelte patienten den dobbelte stråledosis i forhold til samme undersøgelse udført på en stationær CT-skanner [12]. CT, der udføres på neurointensivt afsnit, medfører desuden, at medpatienter og personale udsættes for spredt ioniserende stråling. Strålingsrisikoen ned-sættes betydeligt ved afskærmning med blyskærme omkring strålekilden og brug af blyforklæder samt thyroidabeskyttelse til personalet. Overholdelse af disse retningslinjer bevirker, at personalet kun modtager en ubetydelig stråledosis i sammenligning med den naturlige baggrundsstråling i Danmark [12-15].

Den mobile CT-skanner er endnu ikke indført i Danmark, men anvendes andre steder i Europa [12]. Den mobile CT-skanner er godkendt i forhold til de fælles europæiske krav til apparaturer (CE-mærket), hvilket er lovkrav for apparaturanvendelse i Danmark. For at kunne anvende en mobil CT-skanner i Danmark kræves der en formel godkendelse af Statens Institut for Strålebeskyttelse (SIS) samt en MTV [13].

### SUNDHEDSGEVINSTEN VED DEN MOBILE CT-SKANNER?

Formålet med neurointensiv behandling af patienter med erhvervet hjerneskade er bl.a. at undgå sekundære skader. Patienten vil derved få de bedste forudsætninger for en god neurorehabilitering.

Behandlerne må i den enkelte patients tilfælde opveje fordele ved en CT-undersøgelse over for den potentielle risiko, der er forbundet med at udsætte den intensive patient for transport til en stationær CT-skanner [3, 4]. Det vil være vanskeligt at iagttage en forbedret sundhedsgevinst, da patientgruppen er



heterogen og hvert patientforløb individuelt [16]. Sundhedsgevinsten for patientgruppen vil med overvejende sandsynlighed ikke kunne måles eller iagttages direkte.

Patienter, som pga. deres sygdomstilstand bliver vurderet at være for dårlige til at undergå en intrahospital transport, vil med denne teknologi få mulighed for at få foretaget en CT. Den mobile CT-skanner kan også finde sin anvendelse som opfølgende billeddiagnostisk redskab i forbindelse med visse typer operationer, såsom CT-angiografi og undersøgelser for blodgennemstrømning i hjernen (CBF-undersøgelser) [17].

### ØKONOMISKE OVERVEJELSER

Patienter fra neurointensive afsnit har på nuværende tidspunkt kun mulighed for at få foretaget en CT på radiologisk afdeling. Den mobile CT-skanner kan her være et alternativ til den stationære CT-skanner.

I tidligere studier har man konkluderet, at omkostningerne var højere for den mobile CT-skanner end for den stationære CT-skanner [18]. Dette fund blev bekræftet i den refererede MTV-projektrapport. Ved indførelse af den mobile CT-skanner på et neurointensivt afsnit blev omkostningerne pr. undersøgelse opgjort til ca. 2.646 kr. under antagelse af, at der blev udført 500 skanninger pr. år. Dette er ca. 1.720 kr. mere end med CT-skanning, der foretages med en stationær CT-skanner. Omkostningerne pr. undersøgelse var især afhængige af antallet af CT'er samt af de faste omkostninger [1].

Set i et samfundsmæssigt perspektiv formodes det, at der vil være besparelser på længere sigt. Dette til trods for, at den mobile CT-skanner umiddelbart har en højere omkostningseffektivitetsratio. Fravær af komplikationer hos patienten medfører formentlig et bedre rehabiliteringsresultat, hvilket er en gevinst for både patient og samfund [19, 20].

### KONKLUSION

Ved indførelsen af en mobil CT-skanner kan billeddiagnostisk undersøgelse af cerebrum hos patienter med erhvervet hjerneskade tilbydes direkte på det neurointensive afsnit. Denne fordel skal afvejes mod de øgede økonomiske omkostninger og den øgede strålerisiko.

**KORRESPONDANCE:** Susanne Stenkær, Ingerslevs Boulevard 24, 2. th., 8000 Århus C. E-mail: stenkær@gmail.com

**ANTAGET:** 31. januar 2010

**FØRST PÅ NETTET:** 26. april 2010

**INTERESSEKONFLIKTER:** Ingen

**TAKSIGELSER:** Tak til Neurointensivt Afsnit på Århus Sygehus.

### LITTERATUR

1. Frost M, Kellenberger S, Stenkær S et al. Indførelse af mobil CT-scanner på Neurointensivt afsnit, Århus Sygehus. En Medicinsk Teknologivurdering. Århus: Den Sundhedsfaglige Kandidatuddannelse, Aarhus Universitet, 2007.
2. Engberg AW, Teasdale TW. Epidemiology and treatment of head injuries in Denmark 1994-2002, illustrated with hospital statistics. *Ugeskr Læger* 2007;169:199-203.
3. Eskesen VN. Traumatic brain injury- pathophysiology and clinic seen from a neurosurgical point of view. *Ugeskr Læger* 2007;169:208-10.
4. White H, Venkatesh B. Cerebral perfusion pressure in neurotrauma: a review. *Anesth Analg* 2008;107:979-88.
5. McCunn M, Mirvis S, Reynolds N et al. Physician utilization of a portable computed tomography scanner in the intensive care unit. *Crit Care Med* 2000;28:3808-13.
6. Neurologica [http://www.neurologica.com/index.php?option=com\\_content&task=view&id=1&Itemid=69/](http://www.neurologica.com/index.php?option=com_content&task=view&id=1&Itemid=69/) (28. november 2007).
7. Helmy A, Vizcaychipi M, Gupta AK. Traumatic brain injury: intensive care management. *Br J Anaesth* 2007;99:32-42.
8. Papson JP, Russell KL, Taylor DM. Unexpected events during the intrahospital transport of critically ill patients. *Acad Emerg Med* 2007;14:574-7.
9. Bercault N, Wolf M, Runge I et al. Intrahospital transport of critically ill ventilated patients: a risk factor for ventilator-associated pneumonia – a matched cohort study. *Crit Care Med* 2005;11:2471-8.
10. Lahner D, Nikolic A, Marhofer P et al. Incidence of complications in intrahospital transport of critically ill patients – experience in an Austrian university hospital. *Wien Klin Wochenschr* 2007;119:412-6.
11. Dahl Å, Nyberg H, Edell-Gustafsson U. Nurses' clinical experiences of the inverse bed position on a neurointensive care unit – a phenomenographic study. *Intensive and Crit Care Nurs* 2003;19:289-98.
12. Gunnarsson T, Theodorsson A, Karlsson P et al. Mobile computerized tomography scanning in the neurosurgery intensive care unit: increase in patient safety and reduction of staff workload. *J Neurosurg* 2000;93:432-6.
13. Sundhedsstyrelsen <https://www.retsinformation.dk/Forms/R0710.aspx?id=11438&exp=1> (29. november 2007).
14. Sundhedsstyrelsen [http://www.sst.dk/upload/bekendtg\\_823\\_ocr.pdf](http://www.sst.dk/upload/bekendtg_823_ocr.pdf) (29. november 2007).
15. Managing patient dose in computed tomography. International Commission on Radiological Protection. Rapport nr.: 87. London: Elsevier, 2000.
16. Turner-Stokes L, Disler PB, Nair A et al. Multi-disciplinary rehabilitation for acquired brain injury in adults of working age. *Cochrane Database Syst Rev* 2005;(3): CD004170.
17. Hillman J, Sturnegk P, Yonas H et al. Bedside monitoring of CBF with xenon-CT and a mobile scanner: a novel method in neurointensive care. *Br J Neurosurg* 2005;19:395-401.
18. Mayo-Smith WW, Rhea JT, Smith WJ et al. Transportable versus fixed platform CT scanners: comparison of costs. *Radiology* 2003;226:63-8.
19. Berg J. Economic evidence in trauma: a review. *Eur J Health Econ* 2004;5; Suppl 1:84-91.
20. Engberg AW, Liebach A, Nordenbo A. Centralized rehabilitation after severe traumatic brain injury – a population-based study. *Acta Neurol Scand* 2006;3:178-84.