



**AALBORG UNIVERSITY**  
DENMARK

**Aalborg Universitet**

## **Stentbehandling af stenoser i colon**

Hillgaard, Thomas Krarup; Løve, Uffe Schou

*Published in:*  
Ugeskrift for Læger

*Creative Commons License*  
CC BY-NC-ND 4.0

*Publication date:*  
2022

*Document Version*  
Også kaldet Forlagets PDF

[Link to publication from Aalborg University](#)

*Citation for published version (APA):*  
Hillgaard, T. K., & Løve, U. S. (2022). Stentbehandling af stenoser i colon. *Ugeskrift for Læger*, 184(3), 240-242. Artikel V01210088. <https://ugeskriftet-dk.auh.aub.aau.dk/videnskab/stentbehandling-af-stenoser-i-colon>

### **General rights**

Copyright and moral rights for the publications made accessible in the public portal are retained by the authors and/or other copyright owners and it is a condition of accessing publications that users recognise and abide by the legal requirements associated with these rights.

- Users may download and print one copy of any publication from the public portal for the purpose of private study or research.
- You may not further distribute the material or use it for any profit-making activity or commercial gain
- You may freely distribute the URL identifying the publication in the public portal -

### **Take down policy**

If you believe that this document breaches copyright please contact us at [vbn@aub.aau.dk](mailto:vbn@aub.aau.dk) providing details, and we will remove access to the work immediately and investigate your claim.

## Statusartikel

Ugeskr Læger 2021;183:V01210088

# Stentbehandling af stenoser i colon

Thomas Krarup Hillgaard<sup>1</sup> & Uffe Schou Løve<sup>2</sup>

1) Mave- og Tarmkirurgisk Afdeling, Aalborg Universitetshospital, 2) Kirurgi, Regionshospitalet Viborg, Hospitalsenheden Midt

Ugeskr Læger 2021;183: V01210088

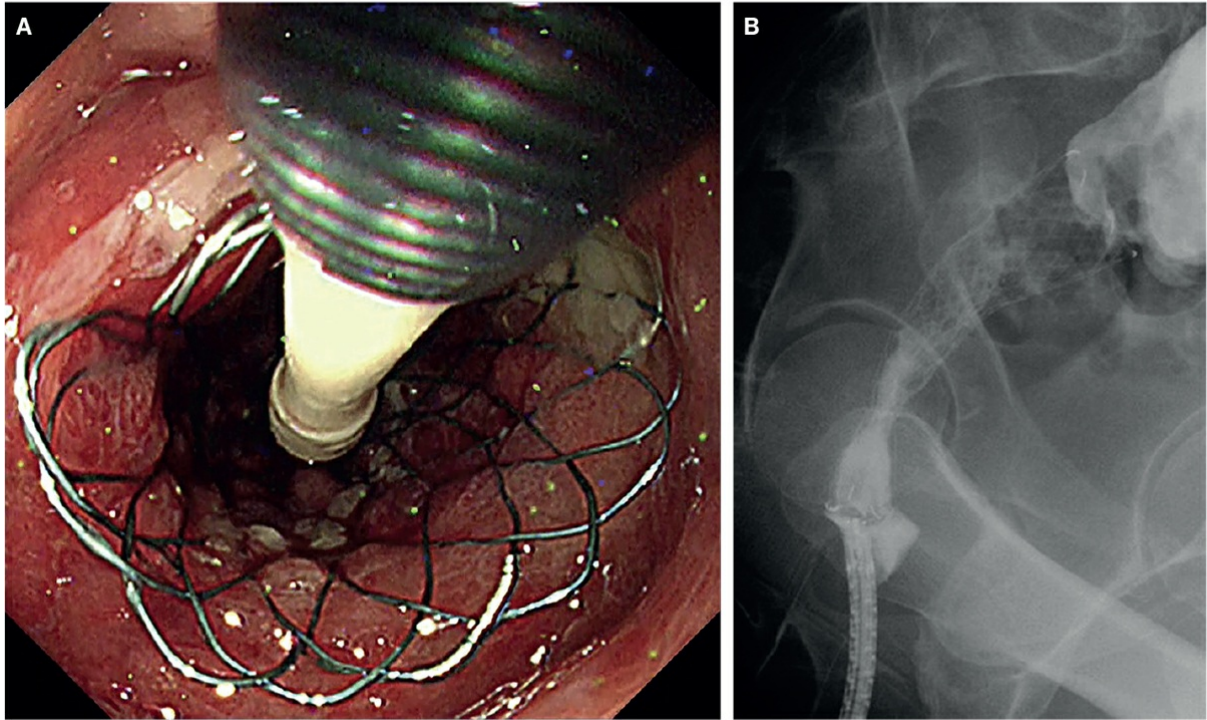
### HOVEDBUDSKABER

- Stentbehandling af colonileus på malign baggrund er effektiv.
- Stenoser på benign baggrund kan overvejes behandlet med stent efter individuel vurdering.
- Stentbehandling af colon bør udføres på centre med særlig ekspertise og med deltagelse af en kolorektalkirurg.


Hos ca. 14% af de omtrent 3.400 danskere, der årligt diagnosticeres med coloncancer, er første symptom mekanisk ileus pga. sygdommen. Hertil kommer et mindre antal patienter, som har mekanisk ileus på benign baggrund. Antallet af benigne stenoser er ikke velbeskrevet, men et studie tyder på, at de udgør op mod en fjerdedel af stenoserne [1]. De benigne lidelser dækker et bredt spektrum fra sequelae efter divertikulitis, inflammatoriske tarmsygdomme og strålebehandling til postoperative stenoser. Ligesom antallet af personer, der lever med sequelae efter divertikulitis og andre benigne tilstande, er stigende, er femårsoverlevelsen efter coloncancer ifølge Kræftens Bekæmpelse steget med 14% siden 2000, og med tarmkræftscreeningen forventes denne udvikling af fortsætte. Flere personer lever således med anastomoser i colon, og antallet af ileustilfælde på benign baggrund forventes at stige støt i de kommende år.

I omtrent 30 år har selvekspanderende metalstents (SEMS) været et muligt værktøj i behandlingen af obstruktion i colon (**Figur 1** og **Figur 2**). Der findes flere forskellige SEMS fra diverse producenter, men den grundlæggende udformning og teknik er den samme og har med mindre modifikationer været sådan i en årrække. Behandlingen foregår enten i rus eller generel anæstesi. Endoskopet føres til stenosen, hvorefter en blød guidewire føres forbi denne. Ofte vil man indgive kontrast via et kateter, så stenosens længde kan estimeres, og det kan bekræftes, at guidewiren befinder sig intraluminalt. Over guidewiren indføres den sammenfoldede stent, som kontrolleres med gennemlysning, mens den udfoldes i det obstruerede tarmsegment med en krave på hver side af stenosen. Proceduren er en specialistopgave, der stiller store krav til teknisk færdighed, apparatur og organisation. Behandlingen bør kun udføres på afdelinger, hvor man har denne kunnen og bør holdes på få hænder, for at rutinen kan opretholdes. Det er som ved andre procedurer påvist, at der er en læringskurve, og at en erfaren skopør kan udføre stentanlæggelse mere effektivt og med færre komplikationer efter 30 udførte procedurer end en uerfaren skopør med færre udførte procedurer [2]. Der blev ifølge Landspatientregisteret i Danmark udført 348 stentbehandlinger i colon i 2018.

**FIGUR 1** Selvekspanderende metalstent ved anlæggelse. Stenten er under udfoldelse i stenosen umiddelbart efter anlæggelsen **A**. Set via koloskopets kamera. **B**. Set på peroperativ gennemlysning.



**FIGUR 2** Udfoldet selvekspanderende metalstent.



## STENTBEHANDLING AF STENOSER PÅ MALIGN BAGGRUND

Vi har i Danmark over en årrække haft faldende mortalitetsrater efter colonkirurgi ved maligne lidelser. Tredive- og 90-dagesmortaliteten ligger på hhv. 1,4% og 2,3% [3] ved elektiv kirurgi, mod hhv. 11,3% og 21,1% efter akut kirurgi. Kunne det således lykkes at flytte patienter fra akut kirurgi over til elektiv kirurgi vha. aflastende stents, kunne der være meget at vinde.

Det er påvist, at stentbehandling og akut operation i tilfælde af akut obstruktion på malign baggrund er ligeværdige, hvad angår 60-dagesmortalitet, men der er lavere stomirater i gruppen, der bliver stentbehandlet [4, 5]. Ved behandling med kurativ intention er der ingen forskel på femårsoverlevelsen [6] eller den sygdomsfri overlevelse [7], når man sammenligner stentanlæggelse som bridge to surgery med akut operation. Der er kortere samlet indlæggelsesvarighed ved bridge to surgery og ved kurativ intention også kortere indlæggelsestid på intensivafdeling [8].

Ved palliativ behandling af colonobstruktion er stentbehandling førstevalg, da aflastning med stent muliggør stadieinddeling og minimerer det kirurgiske stress. Der er større sandsynlighed for udskrivelse til eget hjem efter stentbehandling end ved stomianlæggelse [9], og patienterne slipper for den belastning, det er at have stomi.

Livskvaliteten er højere ved stentbehandling end ved kirurgisk aflastning [10], omend patientrapporteret outcome generelt er dårligt belyst i de eksisterende artikler om stentbehandling.

Det er usikkert, hvor længe en stent kan blive liggende og være virksom, men et gennemsnit på 12 måneder er beskrevet [11], om end der kasuistisk er beskrevet en holdbarhed på over otte år. Om længere varighed af behandlingen med colonstent øger komplikationsfrekvensen, er ikke grundigt undersøgt. Hos palliativt behandlede patienter, hvor stenten migrerer eller blokeres af indvækst, kan man forsøge at anlægge en ny stent eller foretage resektion med eller uden stomi [11].

Den største risiko ved stentbehandling er perforation. Risikoen varierer i forskellige studier fra 4,9% til 8,8% [12, 13]. Flere faktorer spiller ind på risikoen for perforation, der ofte opstår i forbindelse med stentindføringen eller ved forudgående ballondilatation. Perforationen erkendes typisk inden for det første døgn efter behandlingen. Typen af stent er ikke påvist at spille ind, ej heller om behandlingen er bridge to surgery eller palliation. Tidligere mente man, at stentbehandling oralt for venstre fleksur gav øget risiko, men dette har ikke kunnet bevises. Der spekuleres i, om behandling med steroider eller strålebehandling bidrager til risikoen, men også dette er fortsat uafklaret. Der findes nogen evidens for, at udløsning af stenten i colon i en mere spids vinkel [14] og at behandling med visse kemoterapeutika som bevacizumab [15] øger risikoen for perforation. Disse faktorer bør have in mente ved beslutning om stentbehandling vs. konventionel kirurgi. *Datye et al* har i 2010 i deres gennemgang af 82 studier (2.287 patienter behandlet med stent) påvist, at hvis der sker perforation, stiger mortaliteten til 16,2% mod 0,8% i den samlede gruppe af stentbehandlede patienter [12]. Blandt de gennemgåede studier er både randomiserede, kontrollerede forsøg og retrospektive studier af større populationer over tid, hvilket afspejler brugen i klinikken i hverdagen.

Der har været bekymring for, om stentbehandling med mikroperforation eller manifest perforation kunne forringe det onkologiske outcome på lang sigt. I et dansk studie fandt man en insignifikant tendens mod dårligere langtidsoverlevelse efter stentbehandling med perforation [16]. En række studier har imidlertid ikke vist forskel i langtidsoverlevelsen, når akut kirurgi sammenlignes med stentbehandling som bridge to surgery [6, 17, 18]. Heller ikke i tilfælde af perforation ved stentanlæggelsen [19, 20] er der fundet forskel i langtidsoverlevelsen, men der er fundet øget recidivrate [21]. Gruppen er dog ikke velundersøgt.

Evidensen er således ikke entydig, hvad angår den optimale tilgang til patienter med akut obstruerende

coloncancer. Der er dog bred enighed om, at placering af en SEMS i øvede hænder ved en ikkevinklet obstruktion er en god aflastning i den akutte situation og en god løsning som palliativt tilbud.

### STENTBEHANDLING AF STENOSER PÅ BENIGN BAGGRUND

Mens der altså er evidens for at anvende SEMS ved akut colonileus på malign baggrund, har behandlingen af colonileus på benign baggrund ikke haft samme opmærksomhed, og der er kun lavet et begrænset antal større studier på området. Det seneste større systematiske review på området er fra 2013 af *Currie et al*, der har indsamlet data med artikler fra 1998 til 2011. Trods den lange dataindsamlingsperiode har det kun været muligt at inkludere 122 patienter fordelt på 21 studier [22]. *Currie et al* konkluderer, at stentning ikke kan anbefales til patienter med kolorektal obstruktion på benign baggrund. Dette pga. forøget komplikationsrate sammenlignet med komplikationsraten ved stentbehandling af maligne lidelser. Den lille datamængde vanskeliggør også udtalelser om subgrupper inden for de benigne stenoser, omend man nævner en insignifikant øget perforationsrisiko ved divertikulitisstenoser. For både perforation og stentmigration finder man større risiko ved stentbehandling af benigne lidelser end ved stentbehandling af maligne lidelser (perforation 12% vs. 4-4,5%, stentmigration 20% vs. 10-11%).

I de seneste ti år er der publiceret flere mindre studier på området, og der er blevet introduceret nye stenttyper i form af fully covered SEMS (FCSEMS) og bionedbrydelige stents. Idéen bag FCSEMS er, at der i sammenligning med traditionelle SEMS er mindre grad af indvækst i stenten, og risikoen for restenose derved nedsættes. Derudover muliggør det også i nogle tilfælde lettere fjernelse af stenten igen efter endt behandling. Således bliver de et alternativ til gentagne ballondilatationer af stenoserede colonsegmenter, hvilket indebærer en høj risiko for tarmperforation. FCSEMS er effektive til at modvirke indvækst, men det kan blive en udfordring, når de virker efter hensigten, da det øger risikoen for stentmigration.

*Vanbiervliet et al* publicerede i 2013 det hidtil største studie om FCSEMS, primært til behandling af anastomosestenoser. I alt 43 patienter indgik i studiet, og den tekniske succes var 100%. Der var klinisk succes i 81% af tilfældene i form af smerteophør, afføring og colondekompression inden for 48 timer efter stentplacering. Perforationsraten var 2,32% (n = 1), men inden for fire uger fandt man stentmigration i 63% af tilfældene. Det påvirkede dog ikke den kliniske effekt. I followupperioden på gennemsnitligt 16,3 måneder oplevede 53% af patienterne symptomer på reobstruktion. Der var signifikant lavere grad af stentmigration ved anvendelse af stents > 20 mm i diameter end stents < 20 mm i diameter [23]. I alle tilfælde, hvor der ikke var stentmigration, lykkedes det at fjerne stenten igen endoskopisk ved besluttet behandlingsophør. *Cereatti et al* gjorde et lignende fund i 2016 i et studie med patienter med anastomosestenose. Der var 100% teknisk succes og en klinisk succes på 71%. Der var en migrationsrate på 41%, hvor stents gennemsnitligt blev siddende i 35 dage. Af de patienter, der oplevede klinisk succes, havde ingen brug for reintervention inden for followupperioden på gennemsnitligt 19 måneder [24].

Sammenlignelige resultater fandt *Lamazza et al* og *Caruso et al* i 2014 og 2015 hos patienter med anastomosestenoser og lækager [25, 26]. Der var signifikant størst klinisk succes ved anvendelse af stents med større diameter [26]. I alle fire nævnte studier var der en mortalitet på 0%, og kun ét tilfælde af perforation blandt i alt 108 patienter. Udfordringen med stentmigration har været forsøgt løst med endoskopisk suturering af stents eller med ankerstents. Ved øvre gastrointestinale lidelser har data været lovende med reduktion af stentmigration fra ~ 50% til 17% [27], men der er endnu ikke publiceret studier, der vedrører colonstents. Kun i få studier har man beskrevet anlæggelse af bionedbrydelige stents ved benigne stenoser. De er typisk fremstillet af den syntetiske polymer polydioxanon, der også kendes fra suturer af PDS-typen, og har den fordel, at de ikke behøver at blive fjernet igen, da de i løbet af 3-4 måneder er opløst [28]. Tre mindre observationelle studier primært om anastomosestenoser og tilsammen 29 patienter viste tekniske og kliniske succesrater på 83-100% og

stentmigration på 14-36%, men ingen perforationer [28-30].

Således ses der i en række nyere studier med anvendelse af både FCSEMS og bionedbrydelige stents en lav perforationsrate og ingen dødsfald. Migrationsraterne er højere i den benigne end i den maligne gruppe, men om det har klinisk betydning, er fortsat usikkert. Der kan opstå behov for senere reintervention, men risikoen for alvorlige komplikationer er lav i øvede hænder. Risikoen ved stentanlæggelse skal ses i forhold til risikoen, ved dilatation eller tarmresektion, som heller ikke er ubetydelig. Der er fortsat usikkerhed om, hvorvidt stentbehandling af divertikulitisstenoser har øget perforationsrisiko.

## KONKLUSION

SEMS og nyere varianter heraf kan anvendes til behandling af akut, malign colonileus på lige fod med aflastende stomi og resektion med eller uden primær anastomose. Ved palliativ behandling af malign colonobstruktion er aflastning med stent førstevalg, hvor det er teknisk muligt. Også til obstruktioner på benign baggrund ser stentbehandling ud til at være effektiv og sikker. Mere forskning inden for subgrupper af de benigne stenoser er dog nødvendig. Fokus på erfaring hos operatøren og et godt setup er nødvendigt for at opretholde en høj teknisk og klinisk succesrate med lav komplikationsrate.

**Korrespondance** *Thomas Krarup Hillgaard*. E-mail: thommerkrarup@gmail.com

**Antaget** 27. april 2021

**Publiceret på ugeskriftet.dk** 21. juni 2021

**Interessekonflikter** ingen. Forfatternes ICMJE-formularer er tilgængelige sammen med artiklen på ugeskriftet.dk

**Referencer** findes i artiklen publiceret på ugeskriftet.dk

**Artikelreference** Ugeskr Læger 2021;183:V01210088

## SUMMARY

### The use of self-expanding metal stents as treatment for colonic stenosis

Thomas Krarup Hillgaard & Uffe Schou Løve

Ugeskr Læger 2021;183:V01210088

An estimated 14% of patients diagnosed with colonic cancer present with acute obstruction. An increasing number of colonic obstructions is observed on the basis of benign causes. The use of a self-expanding metal stent (SEMS) is one of the treatment options, and in this review the background and the recommendations for the application in different settings is described. The use of SEMS has clinical outcomes similar to acute resection and is the first line of choice in palliation. Moreover, recent studies have shown SEMS to be an efficient and safe treatment for benign colonic stenosis.

## REFERENCER

1. Bielecki K, Kamiński P. Management of large bowel obstruction – own observation. *Wiad Lek* 2007;60:312-20.
2. Lee JH, Yoon JY, Park SJ et al. The learning curve for colorectal stent insertion for the treatment of malignant colorectal obstruction. *Gut Liver* 2012;6:328-33.
3. Ingeholm P. Landsdækkende database for kræft i tyk- og endetarm (DCCG.dk). National årsrapport 2019.
4. Arezzo A, Passera R, Lo Secco G et al. Stent as bridge to surgery for left-sided malignant colonic obstruction reduces adverse events and stoma rate compared with emergency surgery: results of a systematic review and meta-analysis of randomized

- controlled trials. *Gastrointest Endosc* 2017;86:416-26.
5. Arezzo A, Forcignanò E, Bonino MA et al. Long-term oncologic results after stenting as a bridge to surgery versus emergency surgery for malignant left-sided colonic obstruction – a multicenter randomized controlled trial (ESCO Trial). *Ann Surg* 2020;272:703-8.
  6. Erichsen R, Horváth-Puhó E, Jacobsen JB et al. Long-term mortality and recurrence after colorectal cancer surgery with preoperative stenting: a Danish nationwide cohort study. *Endoscopy* 2015;47:517-24.
  7. Amelung FJ, ter Borg F, Consten ECJ et al. Deviating colostomy construction versus stent placement as bridge to surgery for malignant left-sided colonic obstruction. *Surg Endosc* 2016;30:5345-55.
  8. Spannenburg L, Sanchez Gonzalez M, Brooks A et al. Surgical outcomes of colonic stents as a bridge to surgery versus emergency surgery for malignant colorectal obstruction: a systematic review and meta-analysis of high quality prospective and randomised controlled trials. *Eur J Surg Oncol* 2020;46:1404-14.
  9. Abelson JS, Yeo HL, Mao J et al. Long-term postprocedural outcomes of palliative emergency stenting vs stoma in malignant large-bowel obstruction. *JAMA Surg* 2017;152:429-35.
  10. Young CJ, De-loyde KJ, Young JM et al. Improving quality of life for people with incurable large-bowel obstruction: randomized control trial of colonic stent insertion. *Dis Colon Rectum* 2015;58:838-49.
  11. van den Berg MW, Ledebøer M, Dijkgraaf MG et al. Long-term results of palliative stent placement for acute malignant colonic obstruction. *Surg Endosc* 2015;29:1580-5.
  12. Datye A, Hersh J. Colonic perforation after stent placement for malignant colorectal obstruction – causes and contributing factors. *Minim invasive ther Allied technol* 2011;20:133-40.
  13. Kobborg M, Broholm M, Frostberg E et al. Short-term results of self-expanding metal stents for acute malignant large bowel obstruction. *Colorectal Dis* 2017;19:O365-O371.
  14. Lee JG, Yoo KH, Kwon CI et al. Angular positioning of stent increases bowel perforation after self-expandable metal stent placement for malignant colorectal obstruction. *Clin Endoscopy* 2013;46:384-9.
  15. Imbulgoda A, MacLean A, Heine J et al. Colonic perforation with intraluminal stents and bevacizumab in advanced colorectal cancer: retrospective case series and literature review. *Can J Surg* 2015;58:167-71.
  16. Avlund TH, Erichsen R, Ravn S et al. The prognostic impact of bowel perforation following self-expanding metal stent as a bridge to surgery in colorectal cancer obstruction. *Surg Endoscopy* 2018;32:328-36.
  17. Mora-López L, Hidalgo M, Falcó J et al. Long-term outcomes of colonic stent as a "bridge to surgery" for left-sided malignant large-bowel obstruction. *Surg Oncol* 2020;35:399-405.
  18. Matsuda A, Miyashita M, Matsumoto S et al. Comparison of long-term outcomes of colonic stent as "bridge to surgery" and emergency surgery for malignant large-bowel obstruction: a meta-analysis. *Ann Surg Oncol* 2015;22:497-504.
  19. Amelung FJ, Borstlap WAA, Consten ECJ et al. Propensity score-matched analysis of oncological outcome between stent as bridge to surgery and emergency resection in patients with malignant left-sided colonic obstruction. *Br J Surg* 2019;106:1075-86.
  20. Verstockt B, van Driessche A, de Man M et al. Ten-year survival after endoscopic stent placement as a bridge to surgery in obstructing colon cancer. *Gastrointest Endosc* 2018;87:705-13.
  21. Balciscueta I, Balciscueta Z, Uribe N et al. Long-term outcomes of stent-related perforation in malignant colon obstruction: a systematic review and meta-analysis. *Int J Colorectal Dis* 2020;35:1439-51.
  22. Currie A, Christmas C, Aldean H et al. Systematic review of self-expanding stents in the management of benign colorectal obstruction. *Colorectal Dis* 2014;16:239-45.
  23. Vanbiervliet G, Bichard P, Demarquay JF et al. Fully covered self-expanding metal stents for benign colonic strictures. *Endoscopy* 2012;45:35-41.
  24. Cereatti F, Fiocca F, Dumont JL et al. Fully covered self-expandable metal stent in the treatment of postsurgical colorectal diseases: outcome in 29 patients. *Therap Adv Gastroenterol* 2016;9:180-8.
  25. Lamazza A, Fiori E, Schillaci A et al. Treatment of anastomotic stenosis and leakage after colorectal resection for cancer with self-expandable metal stents. *Am J Surg* 2014;208:465-9.
  26. Caruso A, Conigliaro R, Manta R et al. Fully covered self-expanding metal stents for refractory anastomotic colorectal strictures. *Surg Endosc* 2015;29:1175-8.

27. Law R, Prabhu A, Fujii-Lau L et al. Stent migration following endoscopic suture fixation of esophageal self-expandable metal stents: a systematic review and meta-analysis. *Surg Endosc* 2018;32:675-81.
28. Rejchrt S, Kopacova M, Brozik J et al. Biodegradable stents for the treatment of benign stenoses of the small and large intestines. *Endoscopy* 2011;43:911-7.
29. Pérez Roldán F, González Carro P, Villafañez García MC et al. Usefulness of biodegradable polydioxanone stents in the treatment of postsurgical colorectal strictures and fistulas. *Endoscopy* 2012;44:297-300.
30. Repici A, Pagano N, Rando G et al. A retrospective analysis of early and late outcome of biodegradable stent placement in the management of refractory anastomotic colorectal strictures. *Surg Endosc* 2013;27:2487-91.