



Aalborg Universitet

AALBORG UNIVERSITY
DENMARK

Klassifikation, udredning og behandling af trigeminusneuropati

Miscov, Rares; Gulisano, Helga Angela; Bjarkam, Carsten Reidies

Published in:
Ugeskrift for Læger

Creative Commons License
CC BY-NC-ND 4.0

Publication date:
2022

Document Version
Også kaldet Forlagets PDF

[Link to publication from Aalborg University](#)

Citation for published version (APA):
Miscov, R., Gulisano, H. A., & Bjarkam, C. R. (2022). Klassifikation, udredning og behandling af trigeminusneuropati. *Ugeskrift for Læger*, 184(14), 1319-1322. Artikel V07210572.
<https://ugeskriftet.dk/videnskab/klassifikation-udredning-og-behandling-af-trigeminusneuropati>

General rights

Copyright and moral rights for the publications made accessible in the public portal are retained by the authors and/or other copyright owners and it is a condition of accessing publications that users recognise and abide by the legal requirements associated with these rights.

- Users may download and print one copy of any publication from the public portal for the purpose of private study or research.
- You may not further distribute the material or use it for any profit-making activity or commercial gain
- You may freely distribute the URL identifying the publication in the public portal -

Take down policy

If you believe that this document breaches copyright please contact us at vbn@aub.aau.dk providing details, and we will remove access to the work immediately and investigate your claim.

Statusartikel

Ugeskr Læger 2022;184:V07210572

Klassifikation, udredning og behandling af trigeminusneuropati

Rares Miscov, Helga Angela Gulisano & Carsten Reidies Bjarkam

Neurokirurgisk Afdeling, Aalborg Universitetshospital

Ugeskr Læger 2022;184:V07210572

HOVEDBUDSKABER

- Trigeminusneuropati kendetegnes ved uni-/bilaterale orofaciale føleforstyrrelser samt smerter og trigeminusrelaterede udfald.
- Årsagerne er mangfoldige, hvorfor grundig udredning og eventuel patogenesespecifik behandling er påkrævet.
- Visse tilfælde kan behandles med neuromodulation.

Trigeminusneuropati (TNO) omfatter et spektrum af sygdomme, som er kendetegnet ved følelseløshed/føleforstyrrelser samt i sjældnere grad mere vedvarende uni- eller bilateral smerte i de trigeminale innervationsområder og/eller nedsat kraft i tyggemusklene. Patienterne kan have vanskeligheder med at spise, drikke og tale, ligesom synsforstyrrelser pga. corneapåvirkning kan forekomme [1-8]. Tilstanden sammenblandes ofte med den hyppigere (prævalens 0,03-0,3%) [2] forekommende trigeminusneuralgi (TN), hvor sygdomsbilledet domineres af jagende paroxysiske trigeminale smerter og/eller eventuel ledsagende baggrundssmerte, som kan opstå spontant og/eller udløses af triggerfaktorer (berøring, barbering, spisning, kold vind, tale) [6, 8].

TNO/TN kan forekomme idiopatisk, men kan ligeledes opstå sekundært til en række sygdomstilstande som f.eks. vaskulær betinget kompression, tumorer og dissemineret sklerose, hvilket nødvendiggør en grundig anamnese, undersøgelse, klassifikation og patogenesespecifik behandling [1-11].

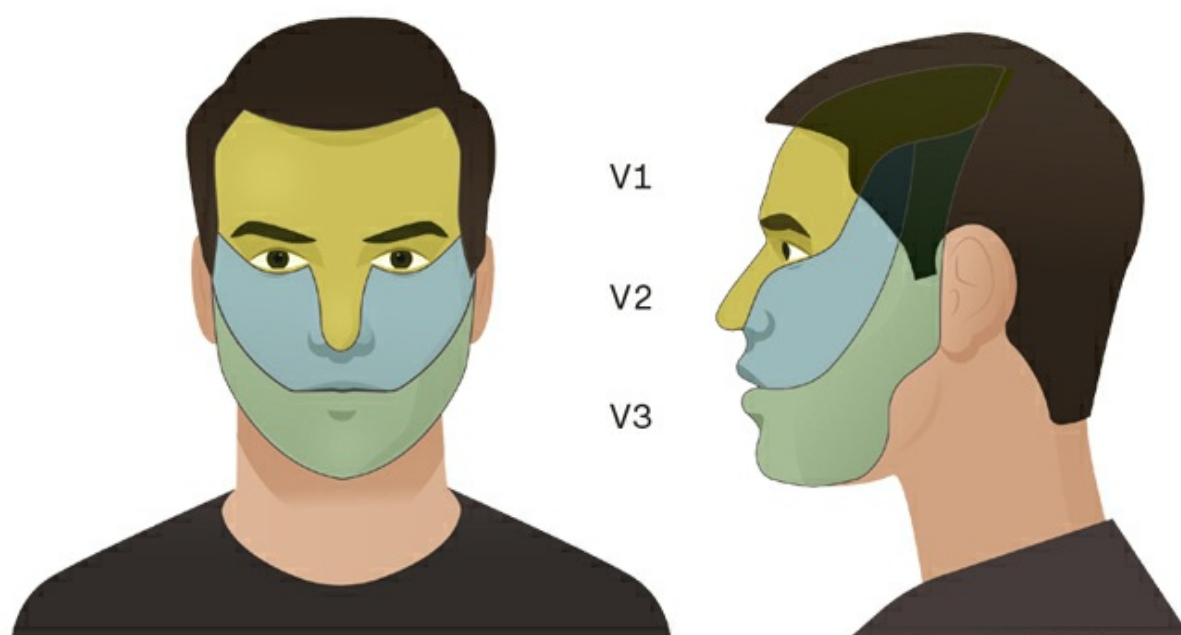
ÆTIOLOGI OG KLASSIFIKATION

Mange årsager og patogenetiske mekanismer kan føre til TNO [3, 12-15], hvilket afspejles i den seneste sygdomsklassifikation fra The International Classification of Headache Disorders (ICHD-3) [3]. Klassifikationen kommer herved i beskåret form til at omfatte smertefuld TNO tilskrevet akut herpes zoster, postherpetisk TNO, smertefuld posttraumatisk TNO, smertefuld TNO tilskrevet anden lidelse og idiopatisk TNO.

Smertefuld trigeminusneuropati tilskrevet akut herpes zoster

Varicella zoster-virusinfektion (VZV) af ganglion Gasseri viser sig ved dysæstesi og allodyn i det afficerede trigeminale innervationsområde (ca. 80% i V1-området, se **Figur 1**) og ledsages efter nogle få dage af et karakteristisk smertefuldt vesikuløst/bulløst udslæt.

FIGUR 1 N. Trigeminus' sensoriske innervation af ansigtet. Ansigtet inklusive cornea og tilhørende næse- og mundslimhinde forsynes med almindelige somatisk afferente tråde via de tre trigeminale hovedgrene n. ophthalmicus (V1), n. maxillaris (V2) og n. mandibularis (V3).



Diagnosen stilles ved forekomst af føleforstyrrelser og ansigtssmerter i en eller flere trigeminale grene, med en varighed < 3 mdr. samt tilstedeværelse af herpetisk udslæt i same område og/eller VZV påvist i likvor eller påvisning af VZV-antigen/-DNA i en vævsprøve fra herpeslæsionerne.

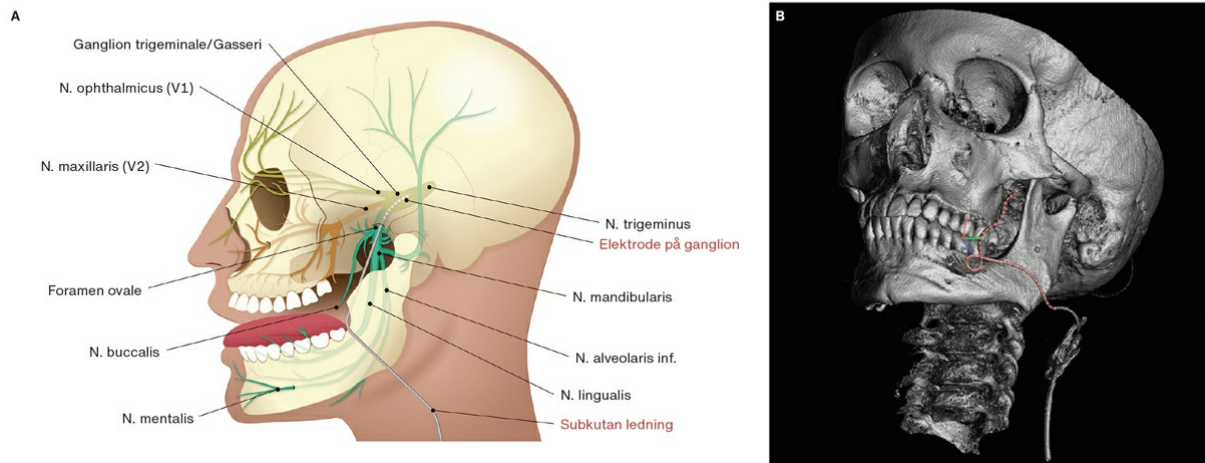
Postherpetisk trigeminusneuropati

Postherpetisk TNO er også kendt som postherpetisk neuralgi og ses hos patienter med ophelede hudlæsioner og observeres hos ca. tre ud af 100 mere end et år efter det initiale udbrud. Tilstanden rammer hyppigst ældre. Diagnosen fordrer forekomst af føleforstyrrelser og ansigtssmerter i en eller flere trigeminale grene. Smerterne skal være vedvarende og recidiverende i > 3 mdr. og udviklet i relation til tidligere VZV-infektion i det samme område.

Smertefuld posttraumatisk trigeminusneuropati

Denne type TNO var tidligere kendt som anæstesia dolorosa og kan ofte ses ved iatrogene traumer omfattende tand- eller kæbeprocudurer, hvor der kan forekomme skade på n. alveolaris inferior, n. mentalis og/eller n. lingualis (Figur 2) [8, 9, 12]. Paræstesier ses hyppigst (70%) fulgt af smerter (20%). Cirka to tredjedele oplever en fuld remission af symptomerne inden for seks mdr. [8, 16, 17]. Trigeminal ablationsbehandling (se senere) og stråleterapi er to andre kendte iatrogene årsager, hvor skade påført ganglion Gasseri og dens hovedgrene kan lede til smerter og/eller føleforstyrrelser.

FIGUR 2 Trigeminiusnervens anatomi og elektrodeplacering ved neuromodulation af ganglion trigeminale. **A.** Skematisk illustration af den trigeminale anatomi hvorpå elektrodeplaceringen ved neuromodulationsbehandling af ganglion trigeminale er angivet. **B.** Tredimensional rekonstruktion af CT-skanningsbilleder af en patient, som er blevet behandlet med neuromodulation af ganglion trigeminale. For at øge elektrodeforløbet synlighed for læseren er elektrodens distale del markeret med rød.



Noniatroge traumer kan ses ved såvel penetrerende som stumpet hovedtraume, hvoraf sidstnævnte er den primære mekanisme for ekstrakraniel skade på den maksillære gren (V2) [8].

Diagnosen stilles således ved unilaterale ansigtssmerter eller orale smerter samt evt. yderligere tegn på dysfunktion i en eller flere trigeminale grene efter en inden for seks mdr. identificerbar traumatisk begivenhed omfattende de relevante trigeminusstrukturer.

Smertefuld trigeminusneuropati tilskrevet anden lidelse

Neoplastisk årsag kan medføre intra- eller ekstrakraniel kompression, perineural spredning, metastase og meningeal karcinomatose. Langs V1 kan man se spredning af tårekirtel eller hudkræft, mens der ved V2 kan ske spredning fra ansigtets midterste del og de paranasale sinus. Langs V3 kan man se spredning af tumorer fra svælget, regio infratemporalis, lateropharyngeum, kæbe, glandula parotis og ydre øregang [8, 18]. Numb chin/cheek syndrome, som er kendetegnet ved sensoriske ændringer på hagen eller i kinden, kan ses ved metastasering fra f.eks. lungekræft, brystkræft, prostatakræft, lymfom (især non-Hodgkin-lymfom) eller primære processer såsom osteo-/fibrosarkom eller plasmacytom og vil i så fald have en høj mortalitet [5, 8].

Vaskulære årsager

Vaskulær kompression af n. trigeminus medfører oftere alene TN og ikke TNO.

Inflammatoriske og autoimmune årsager

Inflammatoriske og autoimmune årsager omfatter udifferentieret bindevævssygdom, mixed connective tissue disease samt sklerodermi, Sjögrens syndrom, sarkoidose og dissemineret sklerose.

Neurodegenerative årsager

En neurodegenerativ årsag kan være spinobulbær muskelatrofi.

Toksiske og metaboliske årsager

Toksiske og metaboliske årsager kan være visse former for cytostatika og diabetes mellitus.

Kongenitte årsager

En kongenit årsag kan være Möbius' syndrom (uni-/bilaterale kranienervudfald i kranienerverne III-VIII) [3, 8].

Diagnosen stilles således ved føleforstyrrelser og/eller ansigtssmerter/orale smerter i en eller flere trigeminale grene. Smerterne er forårsaget af en af ovenstående sygdomsårsager, som ved trigeminuspåvirkning er kendt for at kunne forårsage smertefuld TNO med positive (hyperalgesi, allodyni) og/eller negative (hypæstesi, hypalgesi) tegn til trigeminusnervedysfunktion.

Idiopatisk årsag

Under idiopatiske årsager hører primary burning mouth syndrome (brændende smerter af ukendt årsag, oftest hos kvinder over 80 år, hvilket hos 20-25% skyldes begyndende TNO) [19].

KLINISK DIAGNOSE OG UDREDNING

I anamnesen bør der være særligt fokus på smerternes distribution, karakter og tidsforløb, samt hvorvidt der foreligger udløsende eller lindrende faktorer, herunder om generne kan relateres til traumer eller iatrogen påvirkning af trigeminusgrenene. Ligeledes bør man have fokus på almentilstand og igangværende medicinsk behandling samt kendt disposition til hovedpine. [4]. Anamnestisk bør man således kunne udelukke de primære hovedpinetyper (migræne, klyngehovedpine og spændingshovedpine) samt sekundære årsager som subaraknoidalblødning, mens differentialdiagnoserne sinusitis, arteritis temporalis og sygdomstilstande i kæbe og mund bør have in mente.

Den kliniske undersøgelse indbefatter en inspektion af ansigt, svælg, hals, øre, øregangen samt cornea, hvor man leder efter ulcerationer, sensibilitetsændringer og trofiske ændringer i huden og/eller slimhinderne, ligesom tonus og trofik undersøges for m. temporalis og m. masseter.

Den trigeminale sensibilitetsundersøgelse fokuseres på enten partiel eller total sansetab i det trigeminale innervationsområde (Figur 1). Man finder her hyppigst hypæstesi eller anæstesi, sjældnere allodyni/hyperalgesi. Alle sensibilitetsmodaliteter skal undersøges med tilhørende udstyr [8, 9].

I den motoriske undersøgelse beskrives kæbens stilling, åbning, sidebevægelser, protrusion og retrusion. Cornearefleksen (kombineret trigeminus og facialisrefleks) testes ligeledes [5, 8].

Den kliniske undersøgelse kan suppleres med MR-skanning af cerebrum og ansigt, med/uden kontrast og fast imaging employing steady-state acquisition-sekvens over trigeminusnervens forløb fra hjernestammen til og med det ekstrakranielle kompartment. Ved mistanke af TNO kan man henvise til elektrofysiologisk undersøgelse af blinkrefleks samt trigeminusafledte sensoriske potentialer, mens elektromyografi kan bruges ved mistanke om muskelsygdom [8, 11].

Ved tvivl om diagnose, årsag og/eller behandling kan en sekundær vurdering ved tandlæge og/eller neurolog være yderst nyttig.

BEHANDLING

Hvis der findes TNO forårsaget af infektion eller anden primær behandlingskrævende/tilgængelig årsag vil målrettede behandlingstiltag være påkrævet.

Herudover vil der altid være behov for at håndtere de eventuelle trigeminale smerter, hvilket også er det primære behandlingstiltag ved de posttraumatiske og idiopatiske TNO-tilstande. Smerterne fordrer ofte en tværfaglig tilgang via smertecenter.

Nonfarmakologisk og farmakologisk smertebehandling

Kognitiv terapi og fysisk træning, som bruges ved kroniske nonmaligne smertetilstande, kan ligeledes være nyttig ved TNO [11].

Akupunktur har en vis effekt på smerter, men er primært undersøgt hos patienter med trigeminusneuralgi [20].

Som medicinsk behandling bruges som førstevalg tricykliske antidepressiva (amitriptylin), serotonin- og noradrenalingenoptagelseshæmmere (duloxetin) og antiepileptika (gabapentin og pregabalin). Behandling foregår via en trial and error-tilgang [11, 12].

Ved manglende tilstrækkelig effekt af ovenstående kan patienterne vurderes i neurokirurgisk regi mhp. behandling med neuroablation/-modulation.

Neuroablation

Dette kan foretages ved forskellige teknikker, såsom ballonkompressionsteknik, radiofrekvens/termoablation og kemisk glycerol-neurolyse, til at afbryde trigeminustransmissionen, om end disse procedurer er associeret med komplikationer og faktisk kan forværre tilstanden hos mere end halvdelen [21, 22].

På tilsvarende vis kan stereotaktisk radiokirurgi bruges til trigeminusablation. Effekten vil her indsætte inden for måneder og kan bedre lidt mere end halvdelen, mens fire ud af ti har uændrede symptomer efter proceduren [23].

Neuromodulatoriske tiltag

Neuromodulation udført ved anlæggelsen af en elektrode i nervegrenen, der forsyner det smertefulde område eller ganglion Gasseri, anvendes i tiltagende grad som behandlingsteknik til at erstatte TNO-smerter med mere acceptable paræstesier (Figur 2) [20, 24]. Metoden er endnu ikke testet i større randomiserede studier, men findes pga. sin reversibilitet og modulationspotentialer (den elektriske stimulation kan skrues op eller ned) mere tiltrækkende end ovenfor beskrevne neuroablative procedurer [21, 22].

Stimulator- og elektrodeimplantation foregår under generel anæstesi, hvor man navigationsvejledt via en incision lateralt for commissura labiorum tilgår foramen ovale, så elektroden kan forankres i relation til ganglion Gasseri (Figur 2). Masseterrefleksens udløses ved stimulation, og elektrodens placering kontrolleres med røntgenapparat. Testelektroden tunneleres via en hjælpeincision ud ved skulderrundingen og tilknyttes en batteridrevet stimulationsenhed.

En testperiode, som kan vare op til en måned, sættes i gang. Testperioden betragtes som vellykket, hvis der opleves i mindst et 50% fald i smerteniveauet på visuel analog skala (VAS). I så fald implanteres en permanent stimulationsenhed subkutant under klaviklen, og enheden forbindes til det øvrige system [24-28].

Den beskrevne ganglion Gasseri-stimulation reducerer TNO smerterne i betydelig grad hos op til ni ud af ti patienter, [21, 24-27], ligesom den muliggør reduktion af medicinsk smertebehandling [28]. Tre ud af fire patienter oplever således en succesfuld testperiode, hvorefter det endelige system kan implanteres. To uger postoperativt er smerteniveauerne gennemsnitligt faldet til VAS 4 fra VAS 9 præoperativt, en effekt, som persisterer i seks mdr. Lidt under halvdelen fortsætter med at have lave smerteniveauer i op til 24 mdr. efter indgrebet (hvilket blev betragtet som cut-off for perioden) [21].

Behandlingen angives dog at være uden effekt hos patienter med postherpetisk neuralgi (med nuværende viden er det svært at forklare hvorfor), men der er tale om et lavt antal patienter og derfor brug for yderligere forskning i området er nødvendig [25].

Hvis behandlingen kan målrettes de distale trigeminusgrene, er det tilstrækkeligt at placere elektroden subkutant i relation til nervegrenen. Her angives ligeledes, at syv ud af ti har oplevet en bedring (uden episoder

med forværring), hvilket genfindes 15 mdr. efter indgrebet [20, 29], og hos nogle endda i op til fire år postoperativt [20].

Programmering af stimulationen foregår i tværfaglig setting, ligesom patienterne følges med regelmæssige kliniske kontroller (tre mdr. postoperativt og efterfølgende årligt) [24, 30].

KONKLUSION

TNO er en kompleks tilstand med en betydelig effekt på patientens velbefindende. TNO kan forveksles med TN, hvorfor et grundigt kendskab til tilstandens mulige årsager og et tæt samarbejde mellem medicinske, parakliniske og kirurgiske specialer er afgørende for korrekt diagnose og behandling.

Ud over behandling af de kausale årsager til TNO kan medicinresistente TNO-smerter forsøges at lindres med neuromodulation af ganglion Gasseri eller de trigeminale endegrene, og denne behandlingsform er reversibel og modulerbar.

Korrespondance *Rares Miscov*. E-mail: r.miscov@rn.dk

Antaget 7. oktober 2021

Publiceret på ugeskriftet.dk 10. januar 2022

Interessekonflikter Der er anført potentielle interessekonflikter. Forfatterens ICMJE-formularer er tilgængelige sammen med artiklen på ugeskriftet.dk

Referencer findes i artiklen publiceret på ugeskriftet.dk

Artikelreference Ugeskr Læger 2022;184: V07210572

SUMMARY

Recognition, classification and treatment of trigeminal neuropathy

Rares Miscov, Helga Angela Gulisano & Carsten Reidies Bjarkam

Ugeskr Læger 2022;184: V07210572

Trigeminal neuropathy (TNO) manifests with unilateral or bilateral facio-oral sensory disturbances accompanied by pain and trigeminal nerve dysfunction. Although TNO may be posttraumatic or idiopathic, a thorough history and examination including magnetic resonance imaging is needed to exclude the multitude of secondary TNO causes. TNO-related pain necessitates multimodal treatment which in severe cases may encompass neurosurgical neuromodulation.

REFERENCER

1. Raja S, Carr D, Cohen M et al. The revised International Association for the Study of Pain definition of pain: concepts, challenges, and compromises. *Pain* 2020;161:1976-82.
2. Bendtsen L, Zakrzewska JM, Heinskou TB et al. Advances in diagnosis, classification, pathophysiology, and management of trigeminal neuralgia. *Lancet Neurol* 2020;19:784-96.
3. Headache Classification Committee of the International Headache Society (IHS) The International Classification of Headache Disorders, 3rd edition. *Cephalalgia* 2018;38:1-211.
4. Referenceprogram. Diagnostik og behandling af hovedpinesygdomme og ansigtssmerter. Dansk Hovedpine Selskab, 2020.
5. Galetta S, Volpe N, Liu G. Liu, Volpe, and Galetta's Neuro-Ophthalmology. Elsevier, 2019.

6. Maarbjerg S, Bruvik Heinskou T, Wolfram F et al. Diagnostik og behandling af trigeminusneuralgia. *Ugeskr Læger* 2016;178:V02160146.
7. Scholz J, Finnerup N, Attal N et al. The IASP classification of chronic pain for ICD-11: chronic neuropathic pain. *Pain* 2019;160:53-9.
8. Smith J, Cutrer F. Numbness matters: a clinical review of trigeminal neuropathy. *Cephalalgia* 2011;31:1131-44.
9. Peñarrocha M, Cervelló M, Martí E et al. Trigeminal neuropathy. *Oral Dis* 2007;13:141-50.
10. Ho C, Khan S, Whealy M. Trigeminal neuralgia. https://www.uptodate.com/contents/trigeminal-neuralgia?search=trigeminal%20neuralgia&source=search_result&selectedTitle=1~150&usage_type=default&display_rank=1 (14. apr 2021).
11. Sundhedsstyrelsen. Neuropatiske smerter med fokus på håndtering af farmakologisk behandling i almen praksis <https://www.sst.dk/da/udgivelser/2018/rationel-farmakoterapi-7-2018/neuropatiske-smerter-med-fokus-p%C3%A5-h%C3%A5ndtering-af-farmakologisk-behandling-i-almen-praksis> (11. jan 2021).
12. Agbaje J, Van de Castele E, Hiel M et al. Neuropathy of trigeminal nerve branches after oral and maxillofacial treatment. *J Maxillofac Oral Surg* 2015;15:321-7.
13. Klazen Y, van der Cruyssen F, Vranckx M et al. Iatrogenic trigeminal post-traumatic neuropathy: a retrospective two-year cohort study. *Int J Oral Maxillofac Surg* 2018;47:789-93.
14. Burchiel K. A new classification for facial pain. *Neurosurgery*. 2003;53:1164-7.
15. Benoliel R, Zadik Y, Eliav E, Sharav Y. Peripheral painful traumatic trigeminal neuropathy: clinical features in 91 cases and proposal of novel diagnostic criteria. *J Orofac Pain* 2012;26(1):49-58.
16. Wofford D, Miller R. Prospective study of dysesthesia following odontectomy of impacted mandibular third molars. *J Oral Maxillofac Surg* 1987;45:15-9.
17. Benoliel R, Teich S, Eliav E. Painful traumatic trigeminal neuropathy. *Oral Maxillofac Surg Clin North Am* 2016;28:371-80.
18. Bathla G, Hegde A. The trigeminal nerve: an illustrated review of its imaging anatomy and pathology. *Clin Radiol* 2013;68:203-13.
19. Jääskeläinen S. Pathophysiology of primary burning mouth syndrome. *Clin Neurophysiol* 2012;123:71-7.
20. Antony A. Neurostimulation for the treatment of chronic head and facial pain: a literature review. *Pain Physician* 2019;5:447-77.
21. Kustermans L, Van Buyten J, Smet I et al. Stimulation of the Gasserian ganglion in the treatment of refractory trigeminal neuropathy. *J Craniomaxillofacial Surg* 2017;45:39-46.
22. Sweet W. Percutaneous methods for the treatment of trigeminal neuralgia and other faciocephalic pain; comparison with microvascular decompression. *Semin Neurol* 1988;8:272-9.
23. Zaenger D, Woodall M, Rabatic B et al. (P041) Clinical outcomes of gamma knife stereotactic radiosurgery (GK-SRS) for painful trigeminal neuropathy (TNP). *Cancer Network*, 2015. <https://www.cancernetwork.com/view/p041clinical-outcomes-gamma-knife-stereotactic-radiosurgery-gk-srs-painful-trigeminal-neuropathy> (21. apr 2021).
24. Van Buyten J. Trigeminal ganglion stimulation. *Prog Neurol Surg* 2015;29:76-82
25. Taub E, Munz M, Tasker R. Chronic electrical stimulation of the gasserian ganglion for the relief of pain in a series of 34 patients. *J Neurosurg* 1997;86:197-202.
26. Steude U. Chronic trigeminal nerve stimulation for the relief of persistent pain. I: Schulder M, ed. *Textbook of stereotactic and functional neurosurgery*. McGraw Hill, 1998:1557-64.
27. Steude U. Percutaneous electrical stimulation of the gasserian ganglion in patients with atypical trigeminal neuralgia. *Science Press*, 1985:239-46.
28. Van Buyten JP, Hens C. Chronic stimulation of the gasserian ganglion in patients with trigeminal neuropathy: a case series. *J Neurosurg Rev* 2011;1:73-7.
29. Ellis J, Munne JM, Winfree C. Trigeminal branch stimulation for the treatment of intractable craniofacial pain. *J Neurosurg* 2015;123:283-8.
30. Klein J, Sandi-Gahun S, Schackert G et al. Peripheral nerve field stimulation for trigeminal neuralgia, trigeminal neuropathic pain, and persistent idiopathic facial pain. *Cephalalgia* 2015;36:445-53.