



## Endoskopisk fjernelse af lumbal discusprolaps

Terkelsen, Jacob Holmen; Kunwald, Mikel Rune Otte; Hundsholt, Torben; Bjarkam, Carsten Reidies

*Published in:*  
Ugeskrift for Læger

*Creative Commons License*  
CC BY-NC-ND 4.0

*Publication date:*  
2023

*Document Version*  
Også kaldet Forlagets PDF

[Link to publication from Aalborg University](#)

### *Citation for published version (APA):*

Terkelsen, J. H., Kunwald, M. R. O., Hundsholt, T., & Bjarkam, C. R. (2023). Endoskopisk fjernelse af lumbal discusprolaps. *Ugeskrift for Læger*, 185(43), Artikel V05230322. <https://ugeskriftet.dk/videnskab/endoskopisk-fjernelse-af-lumbal-discusprolaps>

### **General rights**

Copyright and moral rights for the publications made accessible in the public portal are retained by the authors and/or other copyright owners and it is a condition of accessing publications that users recognise and abide by the legal requirements associated with these rights.

- Users may download and print one copy of any publication from the public portal for the purpose of private study or research.
- You may not further distribute the material or use it for any profit-making activity or commercial gain
- You may freely distribute the URL identifying the publication in the public portal -

### **Take down policy**

If you believe that this document breaches copyright please contact us at [vbn@aub.aau.dk](mailto:vbn@aub.aau.dk) providing details, and we will remove access to the work immediately and investigate your claim.

## Statusartikel

Ugeskr Læger 2023;185:V05230322

# Endoskopisk fjernelse af lumbal discusprolaps

Jacob Holmen Terkelsen, Mikkel Rune Otte Kunwald, Torben Hundsholt & Carsten Reidies Bjarkam

Neurokirurgisk Afdeling, Aalborg Universitetshospital

Ugeskr Læger 2023;185:V05230322

### HOVEDBUDSKABER

- Den tekniske udvikling har reintroduceret endoskopiske teknikker til behandling af degenerativ lænderygsygdom.
- Adgang til spinalkanalen sker interlaminaært eller transforaminalt.
- I forhold til åben kirurgi synes særligt den transforaminale adgang fordelagtig til fjernelse af visse former for paramedian og/eller foraminal prolaps.

Den første intenderede fjernelse af en lumbal discusprolaps blev beskrevet i 1934 [1]. Året efter foretog man på Rigshospitalets nyoprettede neurokirurgiske afsnit den første danske operation [2]. Det var på dette tidspunkt diagnostisk og kirurgisk en omfattende procedure, da den kliniske diagnose måtte verificeres ved intratekal indgift af olieiodkontrast og efterfølgende røntgenundersøgelse, mens selve prolapsfjernelsen foregik ved en større åbning af hvirvelbuens bagre del (laminektomi over 1-3 niveauer), hvorefter man tilgik prolapsen transduralt [2]. Betydelige sårmerter, likvorfistler og araknoiditis var således hyppige komplikationer, hvilket også afspejlede sig i, at den første danske patient postoperativt var immobiliseret i 17 dage og først blev udskrevet efter 54 indlæggelsesdage [2]. Den transdurale adgang blev hurtigt afløst af en lateral paradural adgang, hvorved man kunne bevare duras integritet og undgå intenderede likvorfistler, ligesom den kirurgiske åbning af hvirvelbuen med stigende erfaring kunne minimeres til en partiel hemilaminektomi for de fleste prolapsers vedkommende [2]. Diagnostikken er blevet betydeligt mere skånsom og præcis med fremkomsten af CT- og MR-skannere [3], hvilket ligeledes har haft betydning for planlægning af den mest skånsomme/minimale kirurgiske adgang til prolapsen [4]. Endelig har tilkomst og brug af operationsmikroskop til optimal belysning og forstørrelse af det kirurgiske felt yderligere forbedret indgrebets udførelse og sikkerhed [5, 6]. En kyndig fjernelse af en førstegangs lumbal discusprolaps (mikrokirurgisk diskektomi) er således i dag et mindre kirurgisk indgreb (30-90 min, 50-200 ml blødning, cikatricelængde 3-5 cm) [7].

I håb om at minimere det kirurgiske adgangstraume yderligere forsøgte man allerede for mere end 30 år siden at tilgå prolapsvævet endoskopisk [8, 9]. Introduktionen var dog, også på vores center, mindre succesfuld af flere årsager, hvoraf de vigtigste var, at endoskopiudstyret ikke var designet specielt til lænderygkirurgi og ofte teknisk dårligt, ligesom besværet og begrænsningerne ved proceduren slet ikke stod mål med den forventede gevinst i form af et mindre kirurgisk traume [9]. Sagt med andre ord, det tog alt for lang tid, der var for mange tekniske komplikationer, og for mange indgreb måtte alligevel konverteres til åben kirurgi.

Til trods herfor forsatte særligt tyske og asiatiske centre, med at foretage endoskopisk prolapsfjernelse og vandt efterhånden god erfaring hermed [10, 11], ligesom den forsatte brug og tekniske udvikling har medført, at der nu

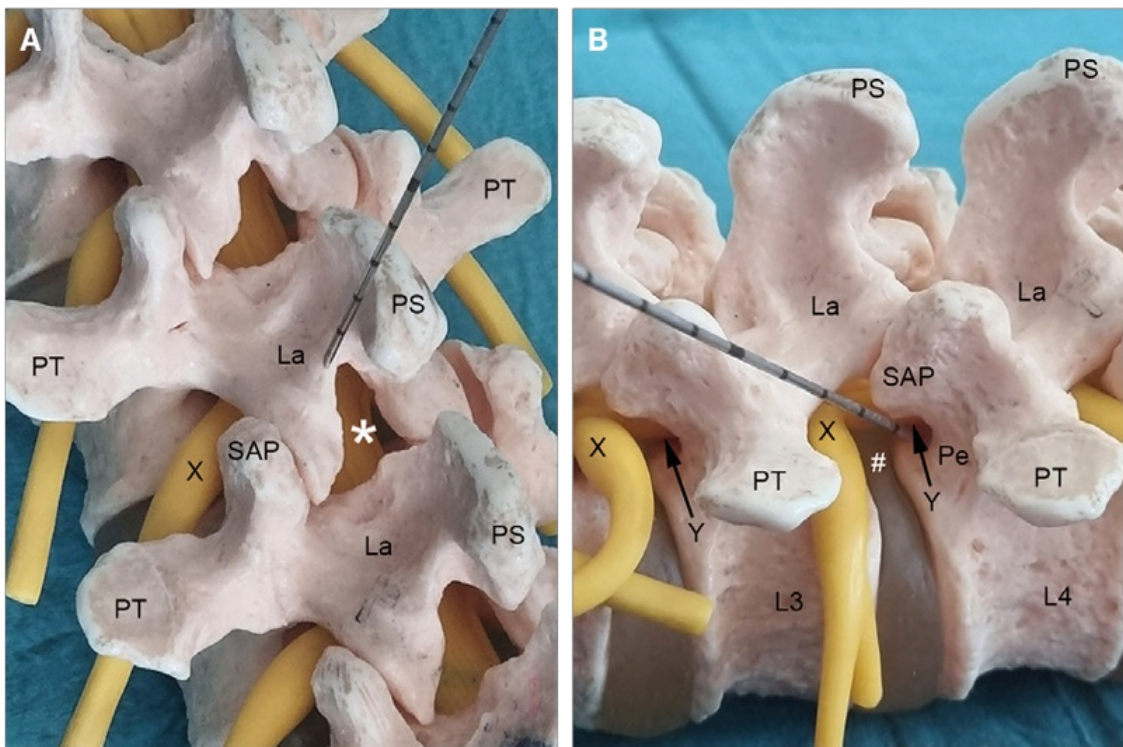
foreligger specielt adgangsudstyr og -teknikker, endoskoper, instrumenter og monitorer til endoskopisk lænderygkirurgi [9].

Endoskopisk lænderygkirurgi er således igen blevet tiltagende populært [9] og blev på denne baggrund også reintroduceret på vores center i efteråret 2020.

## INTERLAMINÆR ELLER TRANSFORAMINAL PROLAPSFJERNELSE

Den perkutane indførsel af endoskop til spinalkanalen kan ske via to adgangsveje (Figur 1) [11, 12].

**FIGUR 1** De endoskopiske adgangsveje til spinalkanalen på anatomisk knoglemodel med indlagte gule nervestrukturer. **A.** Modellen set bagfra med søgekanyle placeret på underkanten af L3-lamina. Den interlaminære adgang (\*) tillader først og fremmest dekompression af fortykket ligamentum flavum, som det ses ved central og lateral spinalstenose. **B.** Modellen set fra venstre side med søgekanyle rettet transforaminalt mod L4-pediklens inderside, hvorved den afgående L4-rod (Y) kan frilægges, mens man ved en mere lateral placering ud for L3/L4-discus (#) kan frilægge den foraminalt udgående L3-rod (X).



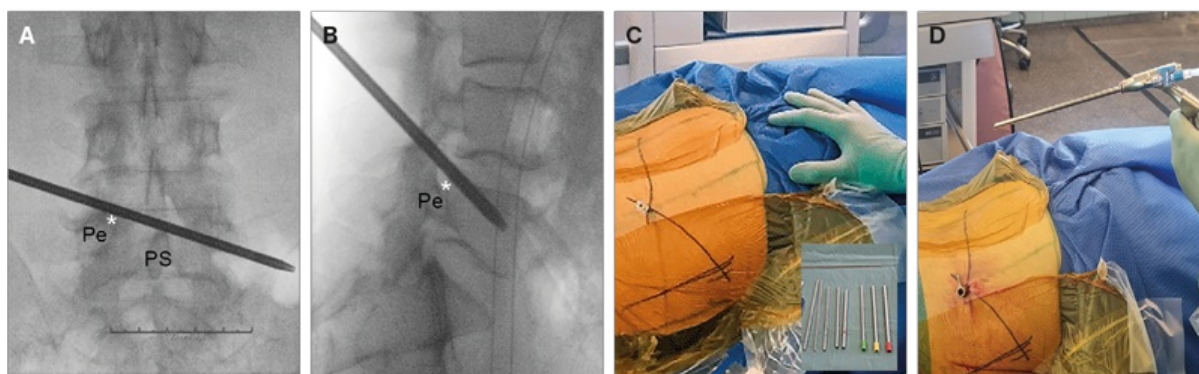
La = lamina; Pe = pedikel; PS = processus spinosus; PT = processus transversus; SAP = processus articularis superior.

Den interlaminære adgangsvej (Figur 1 A) ligner den klassiske mikrokirurgiske åbning, hvor man via en mindre (maks. 1-2 cm) paramedian rygincision indfører dilatatorer og guiderør, så endoskopet ender på underkanten af lamina (Figur 1 A) ved overgangen til det interlaminære rum dækket af ligamentum flavum. Man kan nu under skopvisualisering og med de rette instrumenter fjerne ossøs lamina og tilstødende flavum, hvorved man ultimativt vil frilægge durasækkens dorsalside. Med denne som udgangspunkt kan man hernæst følge durasækken lateralt og ventralt, hvorved man vil nå spinalkanalens reces med afgående nerverod og protruderende discusvæv. Den interlaminære teknik er velegnet til lænderygsøjles nederste niveauer (L3/L4, L4/L5, L5/S1), hvor det interlaminære rum er særligt stort, og kan her bruges til behandling af central og lateral spinalstenose (grundet ligamentum flavum-hypertrofi), og/eller paramedian prolapsfjernelse [9-12].

Den transforaminale adgangsvej (Figur 1 B) fordrer, at man får indført sit endoskop igennem foramen intervertebrale uden at lædere den foraminalt udtrædende rod [12]. Man bruger derfor et smallere endoskop, ligesom man ofte udnytter, at man ossøst kan udvide foramen dorsolateralt ved delvist at afrimme facetledets nedefrakommende superiore artikulerende proces (Figur 1 B) [12]. Endoskopets endemål er at stå ud for den nederste del af discus, hvor pediklen har sin indre og kranielle afgrænsning, så man møder den afgående rod i recessen (Figur 1 B), hvor en paramedian prolaps ofte kan udøve rodtryk. Ønskes en foraminal frilægning af den ovenfrakommende udgående rod sigtes knap så medialt, så endoskopet ender mere lateralt ud for discus i foramen (Figur 1B).

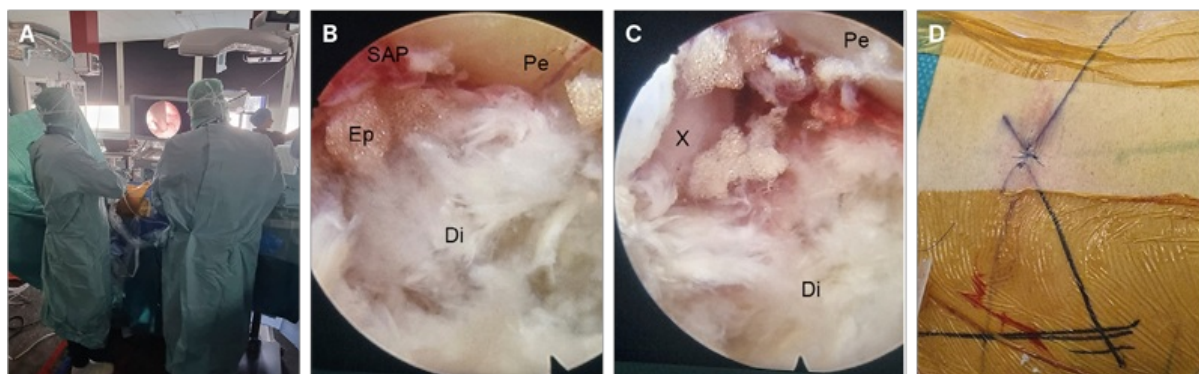
En perkutan transforaminal endoskopisk diskektomi (PTED) starter med, at man røntgenvejledt planlægger sine sigtelinjer til målområdet i anteriort-posteriort plan (Figur 2 A) og sideplan (Figur 2 B) og på huden markerer, hvor sigtelinjerne mødes 8-12 cm fra lænderyggens midte (Figur 2 C). Her anlægges lokalanæstesi, hvorefter man herfra under røntgenvejledning og under manuel monitorering af aktivitet i n. ischiadicus indfører sin søgekanyle gennem foramen mod målområdet (Figur 2 C). K-tråd placeres, og over denne indføres hernæst en række dilatatorer og rimmere (Figur 2 C indsat lille billede), så man via den superiore artikulerende proces (Figur 1) ossøst får skabt så megen plads, at endoskopets arbejdsrør kan indføres (Figur 2 D). Man kan nu direkte visualisere målområdet (Figur 3 A) med discusspalten med protruderet discusvæv kl. 6, pediklen kl. 9, den afrimmede superiore artikulerende proces kl. 12 og foramen med udgående rod kl. 3 (Figur 3 B). Discusvæv fjernes herefter, hvorved man, som frilægningen skrider frem, først vil møde epiduralt bindevæv og flavum og slutteligt få indblik til nerveroden, som derved er frilagt (Figur 3 C). Endoskopet og indføringsrøret kan hernæst fjernes, og hudåbningen lukkes med en enkelt sutur (Figur 3 D). Efter en time på opvågningen overgår patienterne til stamafdelingen, hvor de mobiliseres mhp. udskrivning 2-3 t. senere samme dag. Med forbehold for vanligt brug af smertestillende medicin, kan de fleste patienter postoperativt nøjes med paracetamol 1 g × 4, og NSAID 400 mg p.n. maks. × 3 pr. døgn. Suturen (Figur 3 D) fjernes ved egen læge efter 8-10 dage.

**FIGUR 2** Initiale adgangstrin i udførelsen af en perkutan transforaminal endoskopisk diskektomi. **A.** Røntgenmarkering af sigtelinje mod målområdet i anteriort-posteriort plan, hvor \* markerer målområdet lige dorsomedialt for L4-Pe. **B.** Røntgenmarkering af sigtelinje mod målområdet (\* ved L4-Pe) i sideplanet. **C.** Det perkutane indstiksområde vil findes 8-12 cm fra midtlinjen, hvor de to sigtelinjer mødes, og søgekanylen indføres perkutant mod målområdet under samtidig manuel monitorering af n. ischiadicus-aktivitet. Konsekutiv brug af dilatatorer og rimmere (indsat billede) i tiltagende størrelse sikrer, at den foraminale adgang kan udvides ossøst. **D.** Slutteligt kan man placere arbejdsrøret i målområdet og gøre klar til endoskopindføring.



Pe = pedikel; PS = processus spinosus.

**FIGUR 3** Operationsbilleder af perkutan transforaminal endoskopisk diskektomi. **A.** Endoskop er indført via transforaminalt placeret arbejdsrør, og man kan nu visuelt via monitorskærm inspicere målområdet. **B.** Initialt endoskopisk billede af målområde med snævre forhold betinget af Di og Ep. **C.** Afsluttende endoskopisk billede af målområdet med frilagt udtrædende foraminal nerverod (X). **D.** Efter udtagning af endoskop og arbejdsrør lukkes hudadgangen med en enkelt sutur.



Di = discusprolaps; Ep = epiduralt fedt; Pe = pedikel; SAP = processus articularis superior.

## Patoanatomiske forudsætninger for perkutan transforaminal endoskopisk diskektomi

Da PTED fordrer transforaminal adgang, er det vigtigt, at foramen (Figur 1 B) har en passende højde [11, 12], hvilket ofte er proportionalt med discushøjden, som desværre aftager med alderen. Ligeledes kan man særligt hos mænd, hvor hoftebenskammen er høj, få problemer med at få adgang til L5/S1-foramen [11, 12].

Da endoskopets arbejdsfelt og manøvrer muligheder i forhold til åben kirurgi trods alt er begrænset [11, 12], bør

frilægningens omfang være tilpassende afgrænset. Omfattende og udbredte rodfrilægnings klares bedst med åben kirurgi (man får det hele med). Ligeledes kræver hvert niveau og side separat indstik med endoskopet, hvorfor endoskopkirurgi tidsmæssigt i forhold til åben kirurgi er bedst egnet til ensidig prolapsdannelse på et niveau.

## **Tilstande, hvor perkutan transforaminal endoskopisk diskektomi er særlig fordelagtigt i forhold til åben mikrokirurgisk frilægning**

Er ovenstående patoanatomiske forudsætninger til stede, bør man i forhold til åben mikrokirurgisk dekompression bemærke, at: 1) PTED er velegnet til mange former for foraminal prolaps [11], da åben frilægning af disse ofte nødvendiggør fjernelse af facetteledet og derfor indebærer en risiko for instabilitet, som i værste fald kan nødvendiggøre stivgørende kirurgi, hvorved vævstraume og operationstid øges betydeligt, ligesom stivgøringen på sigt giver risiko for slidgigtsudvikling (adjacent disc disease) på naboniveauerne [13]. 2) PTED er lige godt til tynde som kraftige patienter, da målsøgning og arbejdsvilkår er de samme, lige meget hvor dybt endoskopet indføres, hvorimod åben kirurgi besværliggøres, jo mere overvægtig patienten er, ligesom efterfølgende sårheling ofte er problematisk [14]. 3) PTED er godt til recidivprolaps, da man pga. den alternative (transforaminale) vej til prolapsen undgår arvæv dannet efter tidligere åben kirurgi [11].

## **Læringskurven kan være problematisk ved perkutan transforaminal endoskopisk diskektomi**

Traditionelt uddannede ryggkirurger er ikke fortrolige med endoskopkirurgi [15]. Ligeledes indebærer PTED-teknikken en ny måde at tilgå og se spinalkanalens anatomiske strukturer på, hvorfor de fleste må påregne en længere optræningsperiode, før de føler sig helt fortrolige med indgrebet (læringskurven er lang og træg) [15-17]. Det er af samme årsag velkendt, at der særligt i starten ofte vil være nogle patienter, som skulle have fået foretaget PTED, som må konverteres til åben kirurgi, fordi man under operationen ikke kan tilgå prolapsen [15-17]. På samme måde vil der initialt være patienter, som grundet endoskopets begrænsede manøvre- og udsynsmuligheder ikke får fjernet nok prolapsvæv, så ny frilægning bliver nødvendig [15-17]. Det er derfor særlig vigtigt, at man betænker og i sin patientinformation omtaler disse forhold.

## **Aktuel evidens for perkutan transforaminal endoskopisk diskektomi i forhold til åben mikrokirurgisk frilægning**

Der foreligger nu flere metaanalyser [18-21] og større sammenlignende studier [22, 23] samt enkelte velgennemførte randomiserede undersøgelser [24, 25], som viser, at til de rette patienter (se ovenstående) er PTED minimalt invasiv, hurtig og noninferior til den traditionelle mikrokirurgiske adgang [18-24], da de to teknikker har ligeværdige resultater ved intermedier opfølgning og langtidsopfølgning, når man kigger på hårde effektmål som reduktion af bensmerter og funktionsniveau [20].

Særligt bemærkelsesværdigt er et randomiseret hollandsk studie, hvor man efter en indkøringsfase kunne overgå til at operere patienterne i lokalbedøvelse og med en gennemsnitlig operationstid på 30 min [24]. Der er ligeledes fundet, at PTED sundhedsøkonomisk på disse vilkår til trods for dyrere udstyrsomkostninger til selve operationen grundet kortere indlæggelsestid og hurtigere restitution er mere fordelagtigt end den vanlige mikrokirurgiske adgang [25].

## **KONKLUSION**

Endoskopisk lænderygkirurgi har udviklet sig til et brugbart addendum til de eksisterende ryggkirurgiske teknikker, da særligt den perkutane transforaminale adgang i visse situationer tillader smart og minimalt invasiv dekompression af paramediane og foraminale prolaps samt recidivprolaps. For korrekt selekterede patienter kan PTED således på sigt bidrage til at støtte transitionen fra kirurgisk behandling af lumbal discusprolaps i fuld bedøvelse under indlæggelse til sammedagskirurgi udført i lokalanæstesi.

**Korrespondance** Carsten Reidies Bjarkam. E-mail: [c.bjarkam@rn.dk](mailto:c.bjarkam@rn.dk)

**Antaget** 19. september 2023

**Publiceret på ugeskriftet.dk** 23. oktober 2023

**Interessekonflikter** ingen. Forfatterens ICMJE-formularer er tilgængelige sammen med artiklen på ugeskriftet.dk

**Referencer** findes i artiklen publiceret på ugeskriftet.dk

**Artikelreference** Ugeskr Læger 2023;185:V05230322

## SUMMARY

### Endoscopic removal of lumbar disc herniation

Jacob Holmen Terkelsen, Mikkel Rune Otte Kunwald, Torben Hundsholt & Carsten Reidies Bjarkam

Ugeskr Læger 2023;185:V05230322

The technical development has caused a reintroduction of endoscopic techniques directed towards degenerative spine disease. A summary of the endoscopic procedure is given in this review. The spinal canal is reached through an inter-laminar or transforaminal access. In comparison with open surgery the percutaneous transforaminal access seems especially advantageous for the removal of paramedian and/or foraminal herniated disc material. However, careful patient selection is required, as the restricted manoeuvrability and working zone of the endoscope and patient specific pathoanatomy in some cases will disfavour endoscopy.

## REFERENCER

1. Mixter W, Barr J. Rupture of the intervertebral disc with involvement of the spinal canal. *N Engl J Med.* 1934;211:210-15.
2. Malmros R. Den lumbale diskusprolaps og ligamentære rod-kompression [disp]. Munksgaard, 1942.
3. Hansen BH, Philip H, Nordberg CL, Boesen M. Billeddiagnostik ved lænde-ryg-smerter. *Ugeskr Læger.* 2018;180:V06170475.
4. Blamoutier A. Surgical discectomy for lumbar disc herniation: surgical techniques. *Orthop Traumatol Surg Res.* 2013;99(1 Suppl):S187-96. doi: 10.1016/j.otsr.2012.11.005.
5. Caspar W, Campbell B, Barbier DD et al. The Caspar microsurgical discectomy and comparison with a conventional standard lumbar disc procedure. *Neurosurg.* 1991;28(1):78-86.
6. Wilbers E, Ewelt C, Schipmann S et al. Illumination in spinal surgery depending on different approaches and light sources. *World Neurosurg.* 2017;105:585-590. doi: 10.1016/j.wneu.2017.06.013.
7. Dowling TJ, Munakomi S, Dowling TJ. *Microdiscectomy.* StatPearls Publishing, 2023. <https://www.ncbi.nlm.nih.gov/books/NBK555984/> (22. aug 2023).
8. Mayer HM, Brock M. Percutaneous endoscopic discectomy: surgical technique and preliminary results compared to microsurgical discectomy. *J Neurosurg.* 1993;78(2):216-25. doi: 10.3171/jns.1993.78.2.0216.
9. Mayer HM. A history of endoscopic lumbar spine surgery: what have we learnt? *Biomed Res Int.* 2019;2019:2583943. doi: 10.1155/2019/4583943.
10. Ruetten S, Komp M, Merk H, Godolias G. Surgical treatment for lumbar lateral recess stenosis with the full-endoscopic interlaminar approach versus conventional microsurgical technique: a prospective, randomized, controlled study. *J Neurosurg Spine.* 2009;10(5):476-85. doi: 10.3171/2008.7.17634.
11. Kim HS, Paudel B, Jang JS et al. Percutaneous endoscopic lumbar discectomy for all types of lumbar disc herniations (LDH) including severely difficult and extremely difficult LDH cases. *Pain Physician.* 2018;21(4):E401-E408.
12. Ruetten S, Komp M, Merk H, Godolias G. Full-endoscopic interlaminar and transforaminal lumbar discectomy versus conventional microsurgical technique: a prospective, randomized, controlled study. *Spine (Phila Pa 1976).* 2008;33(9):931-9. doi: 10.1097/BRS.0b013e31816c8af7.
13. Yuan C, Zhou J, Wang L, Deng Z. Adjacent segment disease after minimally invasive transforaminal lumbar interbody fusion for degenerative lumbar diseases: incidence and risk factors. *BMC Musculoskelet Disord.* 2022;23(1):982. doi:

- 10.1186/s12891-022-05905-6.
14. Madsbu MA, Øie LR, Salvesen Ø et al. Lumbar microdiscectomy in obese patients: a multicenter observational study. *World Neurosurg.* 2018;110:e1004-10. doi: 10.1016/j.wneu.2017.11.156.
  15. Wang H, Huang B, Li C et al. Learning curve for percutaneous endoscopic lumbar discectomy depending on the surgeon's training level of minimally invasive spine surgery. *Clin Neurol Neurosurg.* 2013;115:1987-91.
  16. Lewandrowski K-U, Telfeian AE, Hellinger S et al. Difficulties, challenges, and the learning curve of avoiding complications in lumbar endoscopic spine surgery. *Int J Spine Surg.* 2021;15(suppl 3):S21-S37. doi: 10.14444/8161.
  17. Balain B, Bhachu DS, Gadkari A et al. 2nd and 3rd generation full endoscopic lumbar spine surgery: clinical safety and learning curve. *Eur Spine J.* 2023;32(8):2796-2804. doi: 10.1007/s00586-023-07703-7.
  18. Rasouli MR, Rahimi-Movaghar V, Shokraneh F et al. Minimally invasive discectomy versus microdiscectomy/open discectomy for symptomatic lumbar disc herniation. *Cochrane Database Syst Rev.* 2014;9:CD010328. doi: 10.1002/14651858.
  19. Barber SM, Nakhla J, Konakondla S et al. Outcomes of endoscopic discectomy compared with open microdiscectomy and tubular microdiscectomy for lumbar disc herniations: a meta-analysis. *J Neurosurg Spine.* (online 6. sep 2019). doi: 10.3171/2019.6.SPINE19532.
  20. Gadjradj PS, Harhangi BS, Amelink J et al. Percutaneous transforaminal endoscopic discectomy versus open microdiscectomy for lumbar disc herniation: a systematic review and meta-analysis. *Spine (Phila Pa 1976).* 2021;46(8):538-49. doi: 10.1097/BRS.0000000000003843.
  21. Muthu S, Ramakrishnan E, Chellamuthu G. Is endoscopic discectomy the next gold standard in the management of lumbar disc disease? *Global Spine J.* 2021;11(7):1104-1120. doi: 10.1177/2192568220948814.
  22. Kim MJ, Lee SH, Jung ES et al. Targeted percutaneous transforaminal endoscopic discectomy in 295 patients: comparison with results of microscopic discectomy. *Surg Neurol.* 2007;68(6):623-31. doi: 10.1016/j.surneu.2006.12.051.
  23. Jarebi M, Awaf A, Lefranc M, Peltier J. A matched comparison of outcomes between percutaneous endoscopic lumbar discectomy and open lumbar microdiscectomy for the treatment of lumbar disc herniation: a 2-year retrospective cohort study. *Spine J.* 2021;21(1):114-21. doi: 10.1016/j.spinee.2020.07.005.
  24. Gadjradj PS, Rubinstein SM, Peul WC et al. Full endoscopic versus open discectomy for sciatica: randomised controlled non-inferiority trial. *BMJ.* 2022;376:e065846. doi: 10.1136/bmj-2021-065846.
  25. Gadjradj PS, Broulikova HM, van Dongen JM et al. Cost-effectiveness of full endoscopic versus open discectomy for sciatica. *Br J Sports Med.* 2022;56(18):1018-1025. doi: 10.1136/bjsports-2021-104808.