Aalborg Universitet

Blefaritis

Jordal, Oda Marie; Søndergaard, Chris Bath; Hjortdal, Jesper

Published in:
Ugeskrift for Laeger

Creative Commons License
CC BY-NC-ND 4.0

Publication date:
2023

Document Version
Også kaldet Forlagets PDF

Link to publication from Aalborg University

Citation for published version (APA):
Jordal, O. M., Søndergaard, C. B., & Hjortdal, J. (2023). Blefaritis. *Ugeskrift for Laeger*, *185*(21), 2035-2037. Artikel V10220633. https://ugeskriftet.dk/videnskab/blefaritis

General rights
Copyright and moral rights for the publications made accessible in the public portal are retained by the authors and/or other copyright owners and it is a condition of accessing publications that users recognise and abide by the legal requirements associated with these rights.

- Users may download and print one copy of any publication from the public portal for the purpose of private study or research.
- You may not further distribute the material or use it for any profit-making activity or commercial gain
- You may freely distribute the URL identifying the publication in the public portal -

Take down policy
If you believe that this document breaches copyright please contact us at vbn@aub.aau.dk providing details, and we will remove access to the work immediately and investigate your claim.

Downloaded from vbn.aau.dk on: February 16, 2026

Statusartikel

Ugeskr Læger 2023;185:V10220633

Blefaritis

Oda Marie Jordal[1], Chris Bath Søndergaard[2] & Jesper Hjortdal[1]

1) Øjenafdelingen, Aarhus Universitetshospital, 2) Øjenafdelingen, Aalborg Universitetshospital

Ugeskr Læger 2023;185:V10220633

HOVEDBUDSKABER

- Komplikationer ved blefaritis kan medføre nedsat syn.
- Behandling giver sjældent fuld helbredelse, og der findes begrænset evidens for de anbefalede behandlingsregimer.
- Der anbefales en individualiseret behandlingsplan efter sværhedsgrad med en gradvis optrappende behandlingsintensitet.

Blefaritis er en hyppigt forekommende inflammatorisk tilstand af øjenlågskanterne [1, 2]. Der er få studier af prævalensen i befolkningen generelt, men en nylig undersøgelse viser, at en tredjedel af den ældre, iranske befolkning på omkring 60 år har blefaritis [3, 4]. Tilstanden ses hos begge køn i alle aldre og klassificeres efter den anatomiske lokalitet: anterior/posterior, eller som en blandingsform af disse. Anterior blefaritis involverer øjenlågenes hud samt øjenlågenes kant, mens posterior blefaritis involverer fedtkirtlerne ved navn de meibomske kirtler og deres udførselsgange [5] (**Figur 1**). Der findes 25-40 kirtler i det øvre øjenlåg og 20-30 i det nedre øjenlåg [6]. Tilstanden kan desuden inddeles ud fra sin varighed: akut/kronisk. Som oftest præsenterer blefaritis sig som en kronisk tilstand med perioder af eksacerbation og remission [1].

FIGUR 1 Øjenlågets anatomi.
Copyright: Øjenforeningen.

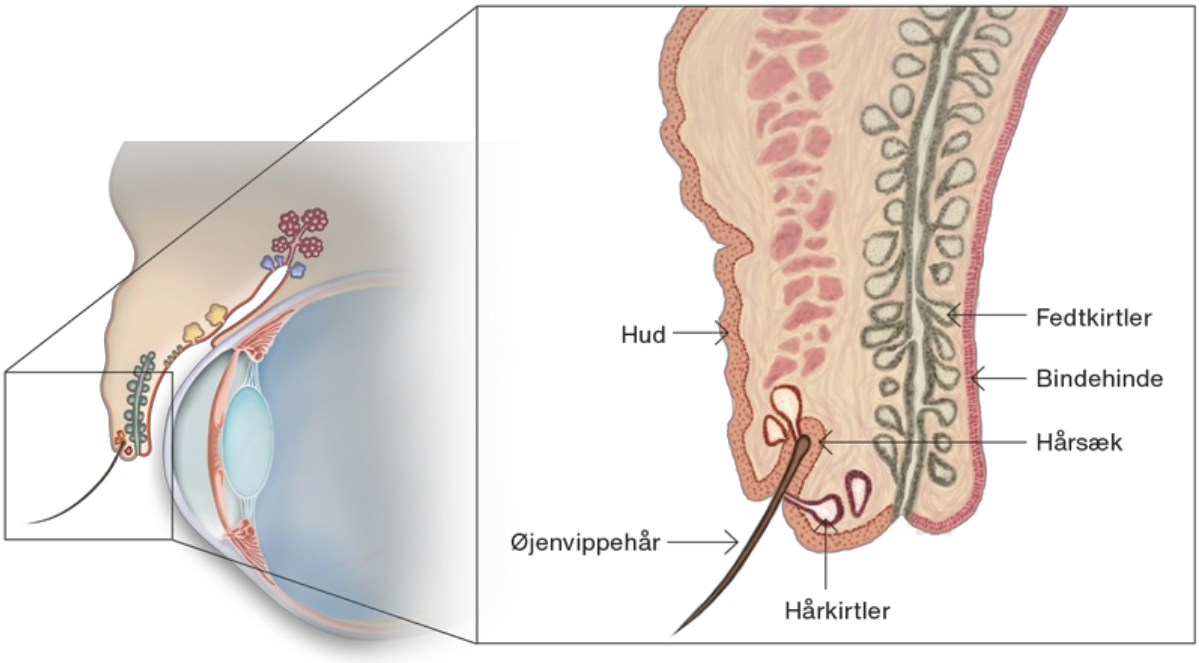

PATOGENESE

Anterior blefaritis

De to hyppigste årsager til anterior blefaritis er bakterien *Staphylococcus aureus* og hudsygdommen seborroisk dermatitis, men de kan også ses i kombination med hinanden [1]. Seborroisk dermatitis er en form for skællende kronisk eksem, der hovedsagelig rammer hudområder med høj talgproduktion som ansigt, skalp, brystkasse og ryg [7]. Andre hudsygdomme som atopisk dermatitis, allergisk kontaktdermatitis og kutan lupus erythematosus kan også give anterior blefaritis [4, 8, 9].

Posterior blefaritis

Posterior blefaritis karakteriseres ved inflammation i og omkring de meibomske kirtler. Den primære årsag til posterior blefaritis er dysfunktion af de meibomske kirtler (MGD). Denne dysfunktion kan føre til obstruktion af kirteludførselsudgangene, hvilket ændrer tårefilmens sammensætning, øger fordampning af tårefilmen og dermed medfører tørre øjne. Posterior blefaritis kan også være forårsaget af blandt andet rosacea og bakteriel eller allergisk konjunktivitis [1].

Hårmiden Demodex

Det er stadigvæk kontroversielt, om hårmiden *Demodex* kan forårsage blefaritis. *D. folliculorum* er associeret med anterior blefaritis, mens *D. brevis* er associeret med posterior blefaritis [10]. Imidlertid viser et studie, der har undersøgt 500 patienter, samme prævalens af *Demodex* hos patienter med seborroisk blefaritis som blandt øjenraske [11].

DIAGNOSTIK

Blefaritis er en klinisk diagnose. Symptomerne forekommer oftest bilateralt og inkluderer røde og hævede øjenlåg, sekret omkring øjenvipperne, irritation, kløe, svie, tåreflod, lysfølsomhed og sløret syn. Disse symptomer er sædvanligvis mest udtalt om morgenen [1, 4]. Tilstanden kan diagnosticeres ved brug af en lyskilde og en vatpind, hvor man løfter øjenlågets kant for nærmere at inspicere øjenlågskanterne og de meibomske kirtler.

Stafylokokudløst anterior blefaritis præsenterer sig typisk ved udtalt rødme, hævelse og teleangiektasier af øjenlåg samt skældannelse af størknet fibrin omkring øjenvipperne. Seborroisk blefaritis karakteriseres af olieagtigt, klistret sekret omkring øjenvipperne. Posterior blefaritis præsenterer sig ved tilstoppede, dilaterede kirtelåbninger samt røde og fortykkede øjenlågskanter (**Figur 2**). Ved tryk med en vatpind mod øjenlågskanten kan der observeres et fortykket sekret, der løber fra kirtelmundingerne. Ved langvarige forløb af såvel anterior som posterior blefaritis kan der opstå trichiasis, hvor øjenvipperne vokser i forkert retning mod hornhinden. Efterhånden kan øjenvipperne tabes, og der dannes arvæv på øjenlågskanterne [1, 4]. Ved *Demodex*-associeret blefaritis ses cylindriske skældannelser, hvor en hårmide kan observeres i et mikroskop efter epilering af øjenvipper [10].

FIGUR 2 Præsentation af posterior blefaritis, hvor der ses dilaterede og tilstoppede meibomske kirtler, udtalt rødme og hævelse af øjenlågskanten.

Ved alle former for blefaritis ses ofte forandringer i tårefilmen. Dette kan observeres ved at måle tear break-up

time (TBUT), hvor øjet dryppes med fluorescein og efterfølgende undersøges i koboltblå belysning. TBUT er abnorm, hvis der observeres udtørringsdefekter inden for ti sekunder [1].

FORLØB OG KOMPLIKATIONER VED BLEFARITIS

Blefaritis er sjældent en synstruende tilstand, men posterior blefaritis kan medføre skade på hornhinden og dermed nedsat syn. Korneale forandringer, herunder superficiel punktat keratopati, erosion, ulceration, ardannelse, vaskularisation og infektion, er kendte komplikationer (**Figur 3**). Desuden kan posterior blefaritis resultere i dannelse af bygkorn (hordeolum) og haglkorn (chalazion) [1].

FIGUR 3 Anterior blefaritis med komplikationer i form af teleangiektasier, konjunktivitis og vaskularisation af cornea.

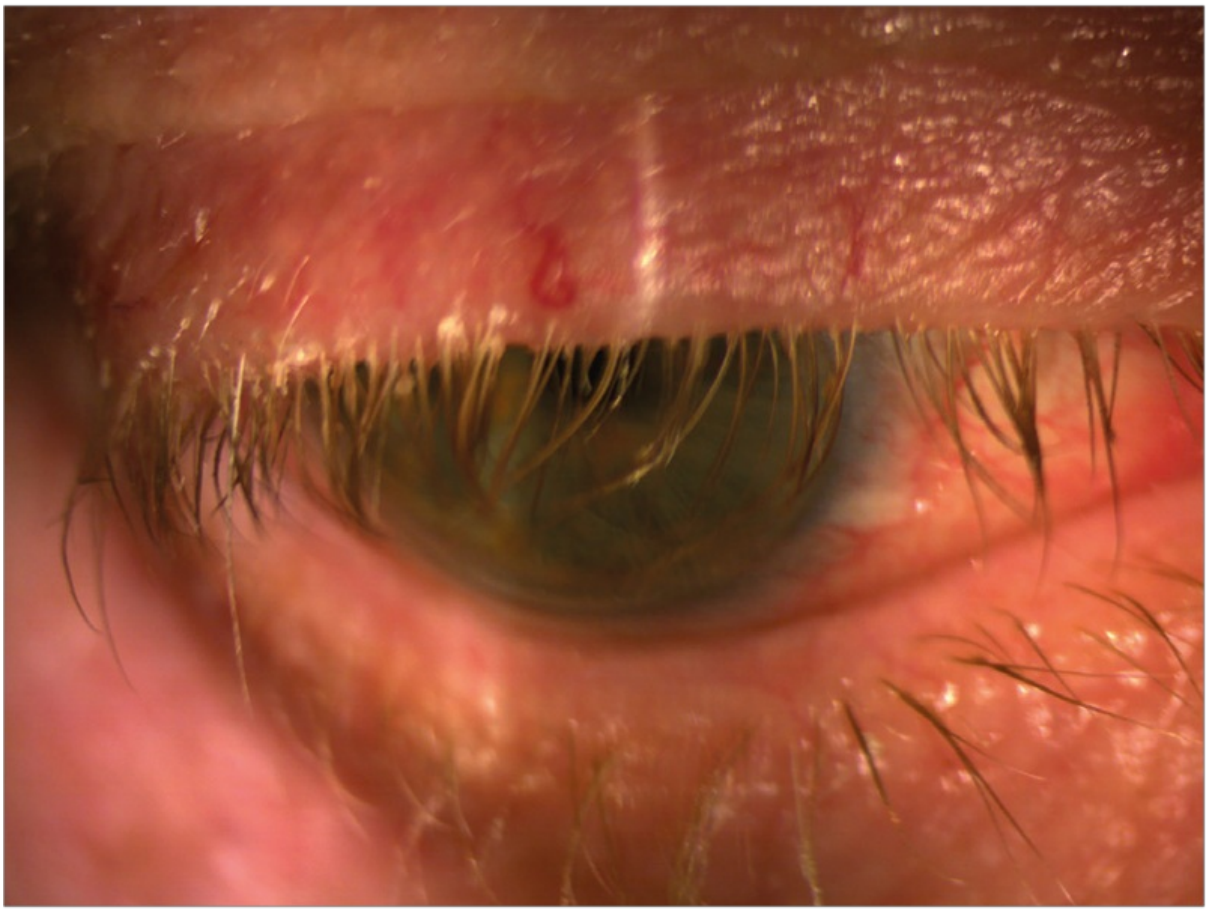

DIFFERENTIALDIAGNOSER

I tilfælde af manglende bedring ved traditionel terapi skal immunologiske sygdomme, dermatoser som psoriasis, mekanisk udløsende årsag og tumorer overvejes. Biopsi kan være indiceret ved mistanke om en malign tumor, især ved asymmetri, tilbagevendende unifokalt chalazion, uregelmæssig struktur af øjenlågskanten eller konjunktiva, og ved fokalt tab af øjenvipper. De hyppigste, maligne øjenlågstumorer er basalcellekarcinom, meibomsk karcinom, malignt melanom og planocellulært karcinom. Tilstanden kan også være medikamentelt

udløst, hvor blandt andet behandling med isotretinoin er associeret med blefaritis [1, 4].

BEHANDLING

Behandlingen inkluderer regelmæssig rensning af øjenlågskanterne, gerne morgen og aften. Der findes flere kommercielle renseprodukter, herunder renseservietter, sæbe, skrub og salve, som alle er specifikt beregnet til blefaritis, men der er ikke nok evidens for at foretrække disse produkter frem for andre renseprodukter [12]. Dog frarådes brug af babyshampoo, da sæben kan beskadige de slimproducerende bægerceller og dermed kan forværre tilstanden [13].

Ved posterior blefaritis anbefales varmekompression (**Tabel 1**) i mindst fire minutter, efterfulgt af massage i 30 sekunder, mindst 1-2 gange om dagen. Øvre øjenlåg masseres i nedadgående retning, mens nedre øjenlåg masseres i opadgående retning. Efter massage anbefales afrensning af øjenlågskanterne [5].

TABEL 1 Behandlingsalgoritme.

		Blefaritis	
Sværhedsgrad	**Faggruppe**	**anterior**	**posterior**
Mild	Optikere, ansatte på apotek, sygeplejersker	Cilietoilette: øjenlågsrens med vatrondeller	Varmekompression: opvarmet øjenmaske/varme vatrondeller, massage og omega-3-kosttilskud
Moderat	Alment praktiserende læger	Ovenstående + chloramphenicolsalve langs med øjenlågskanten til nat	Ovenstående + azithromycinøjendråber
Svær	Øjenlæger	Ovenstående + evt. peroral doxycyclin og topikale steroider	Ovenstående + evt. peroral doxycyclin og topikale steroider

Der er begrænset videnskabelig evidens for, om antibiotisk (topikal/peroral) behandling kan bedre/kurere blefaritis, også i forhold til hvilket antibiotikum som anbefales, administrationsmåden samt behandlingens varighed [14-17].

Et systematisk review konkluderer, at topikale antibiotika kan forbedre symptomer og eliminere bakterier ved anterior blefaritis [14]. Der var ingen forskel på effekten af de forskellige antibiotika, der blev anvendt. De øjendråber og øjensalver, som blev inkluderet i studiet til behandling af både anterior og posterior blefaritis, og som er tilgængelige i Danmark, er ciprofloxacin (salve/dråber), fusidinsyre, azithromycin, tetracyclin og tobramycin. Studier, som anvendte chloramphenicol, blev dog ekskluderet, eftersom patienter med blefaritis kun udgjorde en lille del af de pågældende patientpopulationer [14].

American Academy of Ophthalmology 2018 anbefaler, at man skifter typen af antibiotika i tilfælde af perioder med eksacerbation for at forhindre udvikling af resistens [4]. Ved anterior blefaritis foreslås det, at antibiotikaholdig salve påsmøres øjenlågskanterne 1-2 gange om dagen, gerne til natten, i 2-8 uger, afhængig af sværhedsgraden af tilstanden og behandlingsresponsen. Ved posterior blefaritis anbefales topikale eller perorale antibiotika i de tilfælde, hvor øjenlågsmassage og -hygiejne ikke har tilstrækkelig effekt. De perorale antibiotika, der anbefales, er doxycyclin eller tetracyclin. Hos gravide, ammende og børn under otte år anbefales erythromycin. Behandlingstiden kan variere fra uger til måneder [4].

Et nyere, klinisk studie af patienter med posterior blefaritis sammenligner fire ugers behandling med

azithromycinøjendråber henholdsvis peroral doxycyclin. I dette studie blev behandlingerne vurderet ligeværdige med hensyn til effekten på MGD [1, 18]. På grund af bivirkninger var der omtrent lige mange, der stoppede behandlingen i de to behandlingsgrupper. Topikal azithromycin udløste irritation af øjnene og sløret syn, mens peroral doxycyclin udløste gastrointestinale gener, svimmelhed og hududslæt [18].

Et systematisk review af 350 patienter med MGD, som dagligt indtog omega-3-kosttilskud over tre måneder, viste en gavnlig, terapeutisk effekt af kosttilskuddet på graden af MGD [19]. Der er dog behov for yderligere randomiserede studier, som undersøger indtagelsen af omega-3-kosttilskud over en længere periode. Der findes også andre behandlingsmuligheder for posterior blefaritis, hvor proceduren foregår i en øjenklinik ved at bruge intensivt pulserende lys eller ved automatiserede mekaniske metoder, som kombinerer varme og øjenlågsmassage. Der mangler dog uafhængige studier for at vurdere effekten af disse behandlinger [1].

Topikale steroider kan anvendes sammen med antibiotika i tilfælde af udtalt inflammation af øjets overflade. Det er vigtigt at have in mente, at steroider kan give forøget intraokulært tryk, hvilket kan medføre udvikling af glaukom [20]. Desuden ses øget risiko for katarakt, atrofi af øjenlågene og reaktivering af herpes simplex-virus [1].

Det er essentielt at finde det udløsende allergen ved allergisk betinget blefaritis. Kuldeomslag samt systemiske og topikale antihistaminer kan hjælpe mod kløe. Ved blefaritis forårsaget af atopisk dermatitis anbefales mild øjenlågshygiejne og varme omslag [1]. Topikale steroider anbefales kun ved svære tilfælde af blefaritis [4]. Ved alle former for blefaritis med påvirket tårefilm er lubrikerende øjendråber ofte symptomlindrende.

Hvor konventionel behandling ikke er succesfuld, kan man overveje at undersøge øjenvipperne for *Demodex* [21]. Ved et positivt fund skal man videre overveje at behandle med tea tree oil-produkter, hvor den mildeste koncentration bør foretrækkes [22].

DISKUSSION

Med den korrekte behandling og god komplians har blefaritis en god prognose, men fuldstændig helbredelse opnås sjældent [4]. De sidste ti års systematiske review konkluderer alle det samme: at der findes begrænset evidens for behandlingen [14-17].

Ved anterior blefaritis er det især vigtigt med daglig rensning af øjenlågskanterne, hvor der eventuelt kan forsøges med antibiotikaholdig salve. Førstevalg kan være chloramphenicolsalve til natten. Ved posterior blefaritis er det især vigtigt med varme omslag og massage, hvor der eventuelt kan suppleres med topikale antibiotika.

Alment praktiserende læger samt optikere og ansatte på apotek kan give basale anbefalinger om behandling af tørre øjne og blefaritis. Hvis man er i tvivl, om det er tale om en anterior eller posterior blefaritis, eller måske en kombination af disse, er det en god idé at anbefale både daglig rensning af øjenlågskanterne samt varmekompression og massage. Ved posterior blefaritis anbefales altid denne kombination af mekanisk behandling. I mange tilfælde er dette tilstrækkeligt, for at symptomerne aftager. Da blefaritis er en tilbagevendende tilstand, bør rensning og massage af øjenlågene fortsætte mindst en gang dagligt, selv når symptomerne er væk, for at forhindre tilbagefald.

Ved mistanke om, hvorvidt en hudsygdom forårsager blefaritis, skal man overveje vurdering ved en dermatolog. I tilfælde, hvor der er synsnedsættelse, grusfornemmelse eller brændende ubehag, udtalt eller kronisk rødme, gentagne recidiver eller manglende respons på behandling, anbefales det, at patienten bliver vurderet af en praktiserende øjenlæge. En generel regel er, at pædiatriske patienter bør henvises hurtigere end voksne. Eventuel systemisk antibiotisk behandling af svær blefaritis bør varetages af øjenlæger, ligesom kun øjenlæger

bør ordinere topikale steroider grundet potentielle bivirkninger.

Korrespondance *Oda Marie Jordal.* E-mail: oda.jordal@gmail.com

Antaget 8. juni 2023

Publiceret på ugeskriftet.dk 17. juli 2023

Interessekonflikter ingen. Forfatternes ICMJE-formularer er tilgængelige sammen med artiklen på ugeskriftet.dk

Referencer findes i artiklen publiceret på ugeskriftet.dk

Artikelreference Ugeskr Læger 2023;185:V10220633

SUMMARY

Blepharitis

Oda Marie Jordal, Chris Bath Søndergaard & Jesper Hjortdal

Ugeskr Læger 2023;185:V10220633

Blepharitis is a chronic condition and full recovery is difficult to achieve. It requires good patient compliance and an individual treatment regime. There are many conditions which can cause blepharitis, and it is essential to find the cause to give the proper treatment. There is scarce evidence for the recommended guidelines. Blepharitis itself rarely causes vision loss, but in case of complications like keratitis it is more frequently observed. When patients do not respond to the treatment it is important to consider if it is caused by immunological diseases or carcinoma, as argued in this review.

REFERENCER

1. Farooq AV, Reidy JJ, red. Blepharitis: a comprehensive clinical guide. Chicago: Springer, 2021.
2. Lemp MA, Nichols KK. Blepharitis in the United States 2009: a survey-based perspective on prevalence and treatment. Ocul Surf. 2009;7(2 suppl):S1-S14.
3. Hashemi H, Pakzad R, Heydarian S et al. The prevalence of anterior blepharitis in an elderly population of Iran; The Tehran geriatric eye study. Cont Lens Anterior Eye. 2021;44(6):101429.
4. American Academy of Ophthalmology. Blepharitis Preferred Practice Pattern. American Academy of Ophthalmology, 2018. www.aao.org/preferred-practice-pattern/blepharitis-ppp-2018 (maj 2023).
5. Duncan K, Jeng BH. Medical management of blepharitis. Curr Opin Ophthalmol. 2015;26(4):289-94.
6. Knop E, Knop N, Millar T et al. The international workshop on meibomian gland dysfunction: report of the subcommittee on anatomy, physiology, and pathophysiology of the meibomian gland. Invest Ophthalmol Vis Sci. 2011;52(4):1938-78.
7. Borda LJ, Wikramanayake TC. Seborrheic dermatitis and dandruff: a comprehensive review. J Clin Investig Dermatol. 2015;3(2):10.13188/2373-1044.1000019.
8. Arrico L, Abbouda A, Abicca I et al. Ocular complications in cutaneous lupus erythematosus: a systematic review with a meta-analysis of reported cases. J Ophthalmol. 2015;2015:254260.
9. Ravn NH, Ahmadzay ZF, Christensen TA et al. Bidirectional association between atopic dermatitis, conjunctivitis, and other ocular surface diseases: a systematic review and meta-analysis. J Am Acad Dermatol. 2021;85(2):453-461.
10. Liu J, Sheha H, Tseng SCG. Pathogenic role of Demodex mites in blepharitis. Curr Opin Allergy Clin Immunol. 2010;10(5):505-10.
11. Kemal M, Sümer Z, Toker MI et al. The prevalence of Demodex folliculorum in blepharitis patients and the normal population. Ophthalmic Epidemiol. 2005;12(4):287-90.
12. Gostimir M, Allen LH. Is there enough evidence for the routine recommendation of eyelid wipes? A systematic review of the role of eyelid wipes in the management of blepharitis. Can J Ophthalmol. 2020;55(5):424-436.

13. Sung J, Wang MTM, Lee SH et al. Randomized double-masked trial of eyelid cleansing treatments for blepharitis. Ocul Surf. 2018;16(1):77-83.
14. Lindsley K, Matsumura S, Hatef E et al. Interventions for chronic blepharitis. Cochrane Database Syst Rev. 2012;2012(5):CD005556.
15. Onghanseng N, Ng SM, Halim MS et al. Oral antibiotics for chronic blepharitis. Cochrane Database Syst Rev. 2021;6(6):CD013697.
16. O'Gallagher M, Banteka M, Bunce C et al. Systemic treatment for blepharokeratoconjunctivitis in children. Cochrane Database Sys Rev. 2016;2016(5):CD011750.
17. O'Gallagher M, Bunce C, Hingorani M et al. Topical treatments for blepharokeratoconjunctivitis in children. Cochrane Database Syst Rev. 2017;2(2):CD011965.
18. Satitpitakul V, Ratanawongphaibul K, Kasetsuwan N et al. Efficacy of azithromycin 1.5% eyedrops vs oral doxycycline in meibomian gland dysfunction: a randomized trial. Graefes Arch Clin Exp Ophthalmol. 2019;257(6):1289-1294.
19. Al-Namaeh M. A systematic review of the effect of omega-3 supplements on meibomian gland dysfunction. Ther Adv Ophthalmol. 2020;12:2515841420952188.
20. Roberti G, Oddone F, Agnifili L et al. Steroid-induced glaucoma: epidemiology, pathophysiology, and clinical management. Surv Ophthalmol. 2020;65(4):458-472.
21. Zhao YE, Wu LP, Hu L et al. Association of blepharitis with Demodex: a meta-analysis. Ophthalmic Epidemiol. 2012;19(2):95-102.
22. Savla K, Le JT, Pucker AD. Tea tree oil for Demodex blepharitis. Cochrane Database Syst Rev. 2020;20(6):CD013333.