



Benigne eller maligne negleforandringer

Johannessen, Julie Tastesen; Juel, Jacob

Published in:
Ugeskrift for læger

Creative Commons License
CC BY-NC-ND 4.0

Publication date:
2023

Document Version
Også kaldet Forlagets PDF

[Link to publication from Aalborg University](#)

Citation for published version (APA):
Johannessen, J. T., & Juel, J. (2023). Benigne eller maligne negleforandringer. *Ugeskrift for læger*, 185(47), Artikel V06220422. <https://ugeskriftet.dk/videnskab/benigne-eller-maligne-negleforandringer>

General rights

Copyright and moral rights for the publications made accessible in the public portal are retained by the authors and/or other copyright owners and it is a condition of accessing publications that users recognise and abide by the legal requirements associated with these rights.

- Users may download and print one copy of any publication from the public portal for the purpose of private study or research.
- You may not further distribute the material or use it for any profit-making activity or commercial gain
- You may freely distribute the URL identifying the publication in the public portal -

Take down policy

If you believe that this document breaches copyright please contact us at vbn@aub.aau.dk providing details, and we will remove access to the work immediately and investigate your claim.

Statusartikel

Ugeskr Læger 2023;185:V06220422

Benigne eller maligne negleforandringer

Julie Tastesen Johannessen & Jacob Juel

Plastikkirurgisk Afdeling, Aalborg Universitetshospital

Ugeskr Læger 2023;185:V06220422

HOVEDBUDSKABER

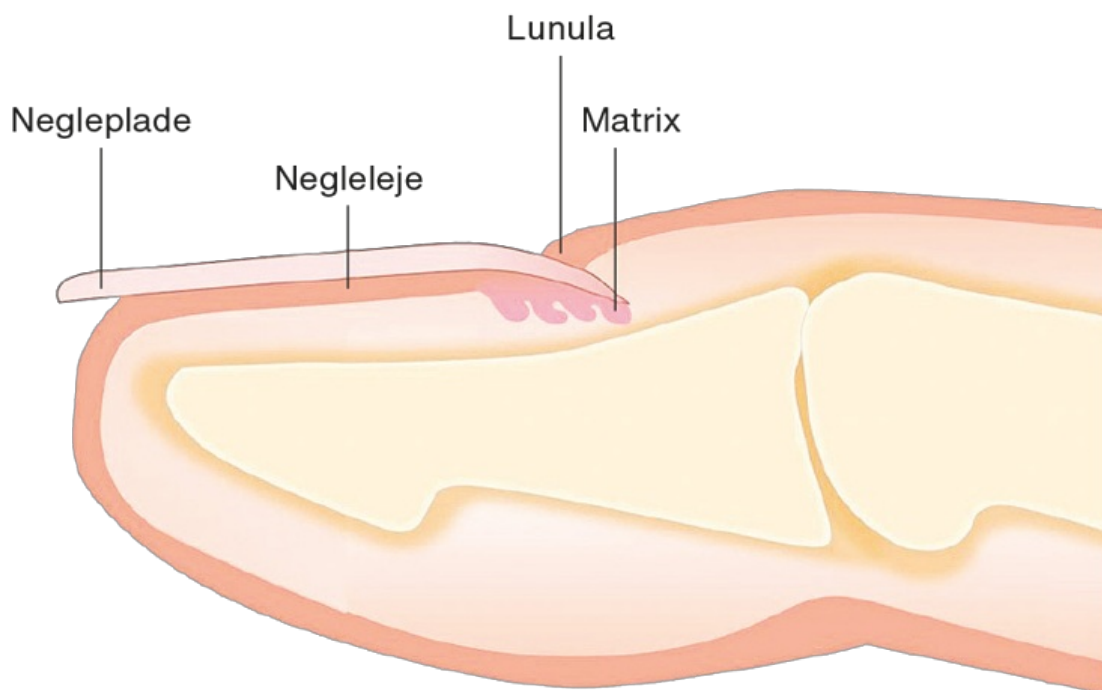
- Negleforandringer er hyppige og ofte årsag til bekymring, men størstedelen er benigne.
- De fleste negleforandringer kan diagnosticeres ved anamnese, inspektion og dermatoskopi.
- Bioptering af neglen bør kun foretages, hvor malignitet ikke klinisk kan udelukkes.

Negleforandringer er ofte årsag til bekymring. De fleste negleforandringer er dog benigne, og diagnosen kan typisk stilles ved en systematisk anamneseoptagelse og objektiv undersøgelse. Ved tvivl henvises patienten til dermatolog, der bl.a. kan dermatoskopere og ofte udelukke malignitet. På trods af dette henvises mange patienter fortsat til kirurgisk fjernelse eller bioptering af negle. Dette kan skabe unødvendig bekymring og ikke mindst store gener ved fjernelse af neglen, der sjældent vokser upåvirket ud igen. I denne artikel gennemgås de hyppigste benigne og maligne tilstande i neglen som en hjælp til klinikere til at skelne mellem benigne og maligne forandringer.

NEGLENS ANATOMI

Neglen består overordnet af neglematrix, neglelejet, neglepladen og neglebåndet omgivet af neglefolden (Figur 1). Neglematrix er ansvarlig for neglens vækst og former derved neglepladen [2]. Neglelejet sikrer fastholdelse af neglepladen til fingeren eller tåen, og der kræves derfor en intakt forbindelse mellem neglepladen, neglematrix og neglelejet for vækst af neglen [3]. Neglebåndet dækker neglepladen både proksimalt og til begge sider og former rammen for neglens vækst [3]. Neglepladen, der består af keratinfilamenter, som giver mekanisk stabilitet, er tusinde gange mere permeabel for vand end intakt hud og kan derfor være sæde for aflejringer af eksogene faktorer, der kan give ophav til negleforandringer [3] (Figur 1).

FIGUR 1 Neglens anatomi. Gengivet med forfatterens tilladelse [1].



Melanonykia kommer fra græsk »melas«, der betyder sort/brun, og »onyx«, der betyder negl [4]. Det er en tilstand med sort/brun misfarvning af negle og ses typisk som en stribe gennem hele neglens længde. Øget aktivitet af melanocytter i neglematrix vil medføre øget melaninproduktion, der kan ses som brune eller sorte pigmentaflejringer. Ved kontinuerlig stimulering vil dette følge neglens vækst. Det forekommer ved både benigne og maligne tilstande og kan have forskellig ætiologi [5]. Melanonykia er et normalt fænomen hos mennesker med mørkere hud, herunder særligt hos afrikanere og asiater [6].

Melanocytter er til stede i både neglematrix og negleleje, men størstedelen er inaktiverede. Aktivering sker ved traume, infektion eller inflammation, hvor syntetiseringen af melanin initieres og med tiden aflejres i neglepladen [1, 7].

Grundet de forskellige ætiologiske faktorer kan det være svært at differentiere mellem de benigne og maligne forandringer.

BENIGNE NEGLEFORANDRINGER

Der findes utallige benigne negleforandringer. De væsentligste og de, som oftest giver anledning til at søge læge, beskrives herunder. Det kliniske billede af forandringen kan søges i Image Library på Dermetnet.org [8]

Beaus furer

Beaus furer er forbigående vækstforstyrrelser i neglen, der fremstår som en tværgående linje i neglen [9]. De kan forekomme ved forudgående traume eller som led i psoriasis. Tilstanden er ufarlig og forsvinder i takt med neglens vækst.

Koilonyki

Koilonyki ses som transverse og longitudinelle konkaviteter i neglen, så den fremstår »skeformet«. Tilstanden kan skyldes traume, eksponering for kulbrinte, jernmangelanæmi eller hæmokromatose. Koilonyki kan også ses ved hudsygdomme som psoriasis og lichen planus. Det er vigtigt at udelukke systemisk sygdom og behandle underliggende årsag [9].

Pitting

Pitting, også kaldet fingerbølpræk, ses ved bl.a. psoriasis og fremstår som punktformede depressioner i neglepladen. Tilstanden er oftest benign, men kan være tegn på systemisk sygdom som Reiters sygdom, sarkoidose, pemfigus, alopecia areata og incontinentia pigmenti. Hvis det vurderes relevant, skal disse udelukkes, og den underliggende årsag behandles [9].

Yellow nail syndrome

Yellow nail syndrome er sjældent forekommende og ses som en fortykkelse af neglen, der vokser langsomt. Neglen får øget konvexitet, og lunula – det halvmåneformede område proksimalt på neglen – (Figur 1) forsvinder, i takt med at neglen får et gult skær. Årsagen til tilstanden kendes ikke [9].

Subungvalt hæmatom

Subungvalt hæmatom er den mest almindelige grund til brun/sort pigmentering af neglen og kaldes i daglig tale for klemmelus. Patienten henvender sig ofte af frygt for melanom. Læsionen er som hovedregel opstået akut. Anamnestisk er der relation til et traume eller aktivitet med tryk på neglen. Misfarvningen fremstår rød-brun til sort-violet og med uregelmæssig afgrænsning [1]. Dermatoskopi er centralt i diagnosen, og man vil se små runde blodglobuli i periferien af hæmatomet, som ikke kan forveksles med pigment [4]. Et hæmatom vil følge neglens vækst. Der kan ridses i neglen, hvor misfarvningen slutter, og man kan således observere, om hæmatomet følger neglens vækst.

Paronykie

Paronykie er en bløddelsinfektion i neglefolden, og der skelnes mellem akut eller kronisk tilstand (varende mere end seks uger) [10]. Det skyldes nedbrydning af den beskyttende barriere mellem negl og neglefold, hvorfor der ofte har været et forudgående traume [10]. I den akutte form er neglefolden rød, ødematøs og smertefuld. Behandlingen er vask med vand og sæbe fire gange dagligt. I den kroniske form er flere fingre typisk afficerede, og neglefolden fremstår rød, ødematøs og øm. Neglepladen bliver med tiden fortykket, misfarvet og med tværgående riller. Behandlingen er sanering af den udløsende faktor, systemiske antibiotika eller kirurgisk débridement ved abscedering [10].

Onykomykose

Onykomykose er en svampeinfektion, der typisk starter distalt eller lateralt og breder sig proksimalt. Neglen kan ses med gullig eller sort misfarvning, der til forveksling kan minde om melanonykia. Flere negle kan være afficerede, men typisk er første tånegl involveret. Der ses ofte misfarvning i kombination med onykolyse. For at sikre diagnosen sendes negleskrab til undersøgelse for mykologi [1].

Pyogent granulom

Pyogent granulom i relation til neglen er en hyppig benign vaskulær tumor, der ofte involverer vævet omkring negl og negleleje. Tilstanden kendes også som lobulært kapillært hæmangiom og forekommer også i hud og slimhinder. Det er en hurtigvoksende, smertefuld og ofte blødende nodulus [11]. Mekanismen bag udviklingen af pyogent granulom er mangearartet og ikke fuldt afklaret, men øget angiogenese og endotelial proliferation er

grundlæggende. Den vigtigste differentialdiagnose er malignt melanom. Malignt melanom og pyogent granulom adskilles ved, at der ved pyogent granulom aldrig forekommer pigmentering, og malignt melanom gør sjældent ondt. Behandling kan være indiceret og består i fjernelse af den udløsende faktor, excision/curettage, laser eller lokal steroidbehandling [11, 12].

Glomustumorer

Glomustumorer forekommer ofte på hænderne og udgår fra arteriovenøse anastomoser, der står for temperaturregulering i kroppen [13]. Glomustumoren viser sig som en lille rødlig eller blålig plet under neglen og karakteriseres ved paroxysmal, punktformet smerte og temperatursensibilitet [13, 14].

Differentialdiagnostisk skal hæmangiomer overvejes. Til endelig diagnostik kan både benyttes MR og UL. Glomustumorer er ofte smertefulde, hvorfor kirurgisk behandling kan overvejes [13, 14].

Subungval eksostose

Subungval eksostose er en langsomtvoksende benign osteokondral udvækst. Traume er den vigtigste ætiologiske faktor. Proliferation, som oftest er involveret i denne tilstand, medfører i de fleste tilfælde onykolyse, dvs. løsning af neglen. Tumoren fremstår porcelænsvid med teleangiektasier, og med tiden dækkes tumor af hyperkeratose. Smerte kan være til stede. Røntgen er diagnostisk. Når diagnosen er stillet, kan behandling overvejes og vil i så fald bestå af afmejsling af den udvoksende knogleled [12].

Myksoid pseudocyste

Myksoid pseudocyste er en almindelig tumor i relation til negle. Ætiologien menes at være synovialvæske, der lækker fra ledkapslen. Disse forandringer er asymptomatiske, men kan være smertefulde. Diagnosen stilles klinisk, men ved tvivl kan cysten punkteres, hvorefter mucus vil flyde. Der er talrige behandlingsmuligheder, herunder punktur, drænage og steroidinjektioner. Recidivraten er høj, hvis ikke forbindelsen mellem cyste og led ligeres kirurgisk [12, 14, 15].

MALIGNNE NEGLEFORANDRINGER

Planocellulært karcinom eller spinocellulært karcinom (SCC) er den mest almindelige maligne forandring i neglen [14]. Prognosen er god, da metastasering kun forekommer i 2-3% af tilfældene. SCC kan forekomme gennem hele voksenlivet, men er hyppigst i alderen 50-69 år [14]. Der er flere ætiologiske faktorer, herunder ioniserende stråling, arsenik og humant papillomvirus, der står for 60% af tilfældene [16]. SCC kan vise sig på flere forskellige måder og kan til tider forveksles med en benign læsion, hvilket kan forsinke diagnosen [17]. SCC viser sig ofte med onykolyse, hyperkeratose eller en verrukøs masse. Den endelige diagnose opnås ved bioptering af forandringen. Behandlingen af SCC er radikal excision med en sikkerhedsmargin på 4-10 mm [18].

Malignt melanom

Subungvalt melanom (SM) spredes typisk direkte til neglepladen fra neglematrix, hvor det udgår fra og viser sig ofte først som longitudinel melanonykia (LM) (Tabel 1). Fænomenet kaldes Hutchinsons tegn, der er en forlængelse af brun/sort pigment i den tilstødende hud og er patognomonisk for SM [20]. Incidensen er den samme blandt alle racer, men SM står for op til 33% af alle melanomtilfælde blandt ikkehvide individer [4]. Dette skyldes, at malignt melanom er sjældnere hos ikkehvide, og at SM er mere sjældent end kutant melanom. SM udgør 0,7-3,5% af alle melanomer i den vestlige verden [4]. Sygdommen opstår typisk i alderen 50-70 år og er ligeligt fordelt mellem mænd og kvinder. Ætiologien er ofte ukendt, da ultraviolet stråling kun er skyld i 10% af tilfældene modsat de kutane melanomer [21]. SM viser sig ofte som LM med flere nuancer, splittet negl eller blødning i neglelejet [20].

TABEL 1 ABCDE-regel til vurdering af ungvalt melanom [19].

A	Alder: 40-70 år	Race: afroamerikaner, indfødt amerikaner, asiater har øget risiko
B	Bredt neglebånd med LM: > 3 mm bredt eller uskarp afgrænsning	Brun/sort farvning af den pigmenterede læsion
C	Change (ændring)	Hurtig vækst, manglende respons på behandling
D	Digit i involveret	Afficerer ofte 1. finger, 1. tå, 2. finger. Ofte en digitus fremfor multiple digit i involveret
E	Ekstension (vækst) af pigmentering til hud eller neglefold	Hutchinsons tegn
F	Familiær disposition til melanom	Tidligere melanom

Der er udviklet en særlig ABCDEF-regel (Tabel 1) til vurdering af melanonykia, hvor alle faktorer skal ses i en sammenhæng og ikke kan stå alene. Jo flere positive fund, des større risiko for malignitet [19].

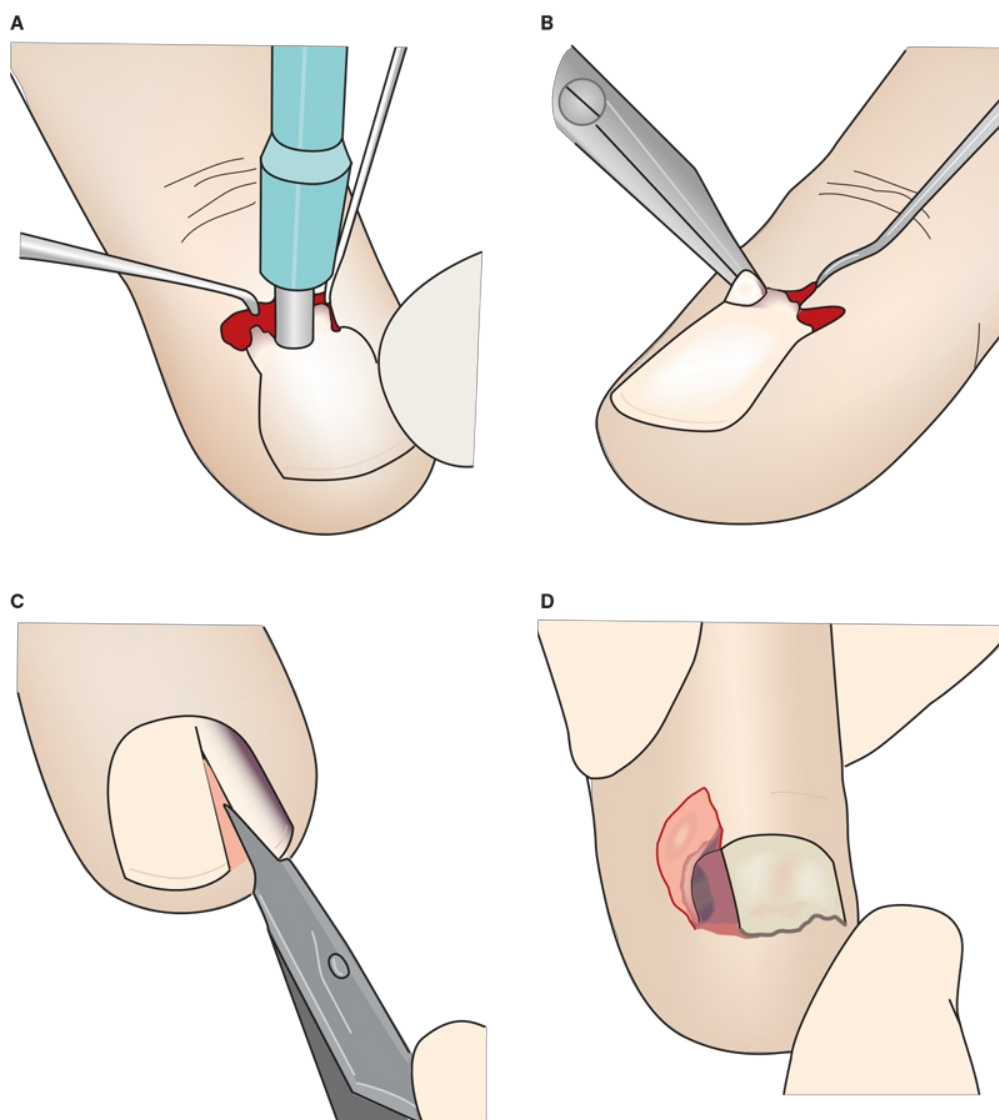
Behandlingen af SM er kirurgisk med amputation af nærmeste proksimale led, med eller uden sentinel node-diagnostik afhængigt af tumorstadiet og eventuelt efterfulgt af immunterapi [22].

BIOPTERING

Det anbefales, at der ved tvivl efter inspektion og dermatoskopi udføres biopsi for at verificere diagnosen [6]. Hæmostasen sikres enten ved brug af tourniquet eller fingerblok med adrenalin [23]. For at undgå skade på neglematrix anbefales, at alle defekter i neglebåndet > 3 mm sutureres for at opnå det pæneste kosmetiske resultat. Forandringer < 3 mm, der kan medtages i sin helhed i en stansebiopsi, bør biopteres herved. Stansebiopsien bør tages, hvor den pigmenterede forandring begynder, dvs. ofte ved neglebåndet, og medtage væv i dybden gående til periost [6]. For at undgå avulsion af neglepladen foretages et snit i neglebåndet på begge sider af den pigmenterede forandring. Herefter undermineres den proksimale del af neglefolden, så den pigmenterede forandring kan identificeres og stansebiopsien tages gående til periost (**Figur 2**) [23].

FIGUR 2 Illustration af teknik til biopsitagning [23]. **A.** Der lægges et snit i neglebåndet på hver side af den pigmenterede forandring. Den proksimale del af neglefolden undermineres, og stansebiopsien tages medtagende den pigmenterede forandring i sin helhed gående til periost. **B.** Det biopterede område klippes af i bunden og sendes til histologisk undersøgelse. **C.** Den pigmenterede forandring kan ikke indeholdes i en stansebiopsi. Med skalpel lægges et snit omkring den pigmenterede forandring i neglens længdeakse. **D.** Den pigmenterede forandring excideres medtagende hud, neglebånd og negleplade.

Illustration: ©Birgitte Lerche-Barlach, Lerches Tegnestue



Hvis radikalitet ikke kan opnås med en stansebiopsi, anbefales knivbiopsi. Denne udføres ved et snit med skalpel omkring det afficerede område medtagende negleplade og væv gående til periost [23]. Hvis der viser sig at være melanom, er tykkelsen vigtig, da denne har betydning for stadieinddeling og ultimativt behandlingstilbud. Det er derfor essentielt, at hele forandringen medtages ved bioptering, da tykkelsen kan være svær at bedømme ved manglende radikalitet [23]. Der er stor risiko for udvikling af negledystrofi efter bioptering, og generne er ofte stigmatiserende. De hyppigste risici efter ungvale indgreb er usammenhængende negl, inklusionscyster, kloddannelse, pyogent granulom eller tab af neglen [24].

KONKLUSION

Størstedelen af negleforandringer er benigne, enkelte af disse kan dog være en indikator for systemisk sygdom, som i nogle tilfælde skal udelukkes. Differentialdiagnostisk vil de fleste suspekterede forandringer kunne udelukkes med dermatoskopi, skrab og bioptering. En eventuel henvisning til specialafdelinger på mistanke om SM må dog ikke forsinkes. Hutchinsons tegn er patognomonisk for SM. Biopsi af neglelejet kan medføre dystrofi af neglen, fuldstændig tab af neglen samt gener for patienten og bør reserveres til de tilfælde, hvor malignitet ikke kan udelukkes ved inspektion eller dermatoskopi.

Korrespondance Julie Tastesen Johannessen. E-mail: julietastesen@gmail.com

Antaget 9. oktober 2023

Publiceret på ugeskriftet.dk 20. november 2023

Interessekonflikter ingen. Forfatterens ICMJE-formularer er tilgængelige sammen med artiklen på ugeskriftet.dk

Referencer findes i artiklen publiceret på ugeskriftet.dk

Artikelreference Ugeskr Læger 2023;185:V06220422

Open access under Creative Commons License [CC BY-NC-ND 4.0](https://creativecommons.org/licenses/by-nc-nd/4.0/)

SUMMARY

Benign or malign disturbances of the nail apparatus

Julie Tastesen Johannessen & Jacob Juel

Ugeskr Læger 2023;185:V06220422

Disturbances of the nail apparatus are common and mainly benign. This review aims to investigate the aetiology of these disturbances, which range from more common benign causes to less common melanomas. Melanonychia may be the most prominent concern and is characterised by brown or black nail plate discoloration. Hence, understanding the most common nail changes, their epidemiology, pathophysiology, and clinical features are imperative to diagnosis and may prevent unnecessary surgical procedures in cases where it is not warranted.

REFERENCER

1. Askaner G, Bredgaard R, Venzo A, Glud M. Melanonychia. Ugeskr Læger. 2018;180:V01180003.
2. Haneke E. Anatomy of the nail unit and the nail biopsy. Semin Cutan Med Surg. 2015;34(2):95-100.
3. Wollina U, Nenoff P, Haroske G, Haenssle HA. The diagnosis and treatment of nail disorders. Dtsch Arzteblatt Int. 2016;113(29-30):509-18.
4. Singal A, Bisherwal K. Melanonychia: etiology, diagnosis, and treatment. Indian Dermatol Online J. 2020;11(1):1-11.
5. Perrin C, Michiels JF, Boyer J, Ambrosetti D. Melanocytes pattern in the normal nail, with special reference to nail bed melanocytes. Am J Dermatopathol. 2018;40(3):180-184.
6. Jefferson J, Rich P. Melanonychia. Dermatol Res Pract. 2012;2012:952186.
7. Perrin Ch, Michiels JF, Pisani A, Ortonne JP. Anatomic distribution of melanocytes in normal nail unit: an immunohistochemical investigation. Am J Dermatopathol. 1997;19(5):462-7.
8. Agner T, Jensen AN, Sachs C. Negleforandringer, 2020. <https://www.sundhed.dk/sundhedsfaglig/laegehaandbogen/hud/symptomer-og-tegn/negleforandringer/> (22. jun 2022).
9. Dermnet Image library. <https://dermnetnz.org/image-library> (26. mar 2023).
10. Agner T, Jensen AN, Sachs C. Paronychion, 2021. <https://www.sundhed.dk/sundhedsfaglig/laegehaandbogen/hud/tilstande->

og-sygdomme/neglelidelser/paronychion/ (27. jun 2022).

11. Piraccini BM, Bellavista S, Misciali C et al. Periungual and subungual pyogenic granuloma: nail pyogenic granuloma. *Br J Dermatol.* 2010;163(5):941-53.
12. Richert B, Lecerf P, Caucanas M, André J. Nail tumors. *Clin Dermatol.* 2013;31(5):602-17.
13. Larsen DK, Madsen PV. Glomustumorer i de distale phalanges. *Ugeskr Læger.* 2018;180(30):V10170807.
14. Park JH, Lee DY, Kim N. Nail neoplasms. *J Dermatol.* 2017;44(3):279-287.
15. Fener DK, Bartels EM, Koch CSEN et al. Mukoidcyster på fingrene. *Ugeskr Læger.* 2020;182:V02200110.
16. Riddel C, Rashid R, Thomas V. Ungual and periungual human papillomavirus-associated squamous cell carcinoma: a review. *J Am Acad Dermatol.* 2011;64(6):1147-53.
17. Hale LR, Dawber RP. Subungual squamous cell carcinoma presenting with minimal nail changes: a factor in delayed diagnosis? *Australas J Dermatol.* 1998;39(2):86-8.
18. Dansk Dermatologisk Selskab. Guidelines vedrørende behandling af planocellulære carciomer, 2019. <https://dds.nu/wp-content/uploads/2019/03/Spinocellulært-karcinom-SCC.pdf> (20. jun 2022).
19. Levit EK, Kagen MH, Scher RK et al. The ABC rule for clinical detection of subungual melanoma. *J Am Acad Dermatol.* 2000;42(2 Pt 1):269-74.
20. Littleton TW, Murray PM, Baratz ME. Subungual melanoma. *Orthop Clin North Am.* 2019;50(3):357-366.
21. Rawson RV, Johansson PA, Hayward NK et al. Unexpected UVR and non-UVR mutation burden in some acral and cutaneous melanomas. *Lab Invest.* 2017;97(2):130-145.
22. Drzewiecki KT, Gjørup C. Behandling af primær tumor, 2013. https://www.melanoma.dk/assets/files/Melanoma_Guidelines_Behandling_af_primaer_tumor.pdf (22. jun 2022).
23. Jellinek N. Nail matrix biopsy of longitudinal melanonychia: diagnostic algorithm including the matrix shave biopsy. *J Am Acad Dermatol.* 2007;56(5):803-10.
24. Moossavi M, Scher RK. Complications of nail surgery: a review of the literature. *Dermatol Surg.* 2001;27(3):225-8.