



Traumatisk knæluksation

Thiel, Anne; Said, Sinan; Søndergaard, Peter; Ban, Ilija; Rechter, Simone

Published in:
Ugeskrift for Læger

Creative Commons License
CC BY-NC-ND 4.0

Publication date:
2022

Document Version
Også kaldet Forlagets PDF

[Link to publication from Aalborg University](#)

Citation for published version (APA):

Thiel, A., Said, S., Søndergaard, P., Ban, I., & Rechter, S. (2022). Traumatisk knæluksation. *Ugeskrift for Læger*, 184(21), 2043-2045. Artikel V10210766. <https://ugeskriftet.dk/videnskab/traumatisk-knaeluksation>

General rights

Copyright and moral rights for the publications made accessible in the public portal are retained by the authors and/or other copyright owners and it is a condition of accessing publications that users recognise and abide by the legal requirements associated with these rights.

- Users may download and print one copy of any publication from the public portal for the purpose of private study or research.
- You may not further distribute the material or use it for any profit-making activity or commercial gain
- You may freely distribute the URL identifying the publication in the public portal -

Take down policy

If you believe that this document breaches copyright please contact us at vbn@aub.aau.dk providing details, and we will remove access to the work immediately and investigate your claim.

Statusartikel

Ugeskr Læger 2022;184:V10210766

Traumatisk knæluksation

Anne Thiel¹, Sinan Said², Peter Søndergaard¹, Ilija Ban³ & Simone Rechter⁴

1) Afdeling for Led- og Knoglekirurgi, Københavns Universitetshospital – Herlev Hospital, 2) Idrætskirurgisk Sektor, Aalborg Universitetshospital, 3) Ortopædkirurgisk Afdeling, Københavns Universitetshospital – Amager og Hvidovre Hospital, 4) Idrætskirurgisk Enhed, Københavns Universitetshospital – Bispebjerg Hospital

Ugeskr Læger 2022;184:V10210766

HOVEDBUDSKABER

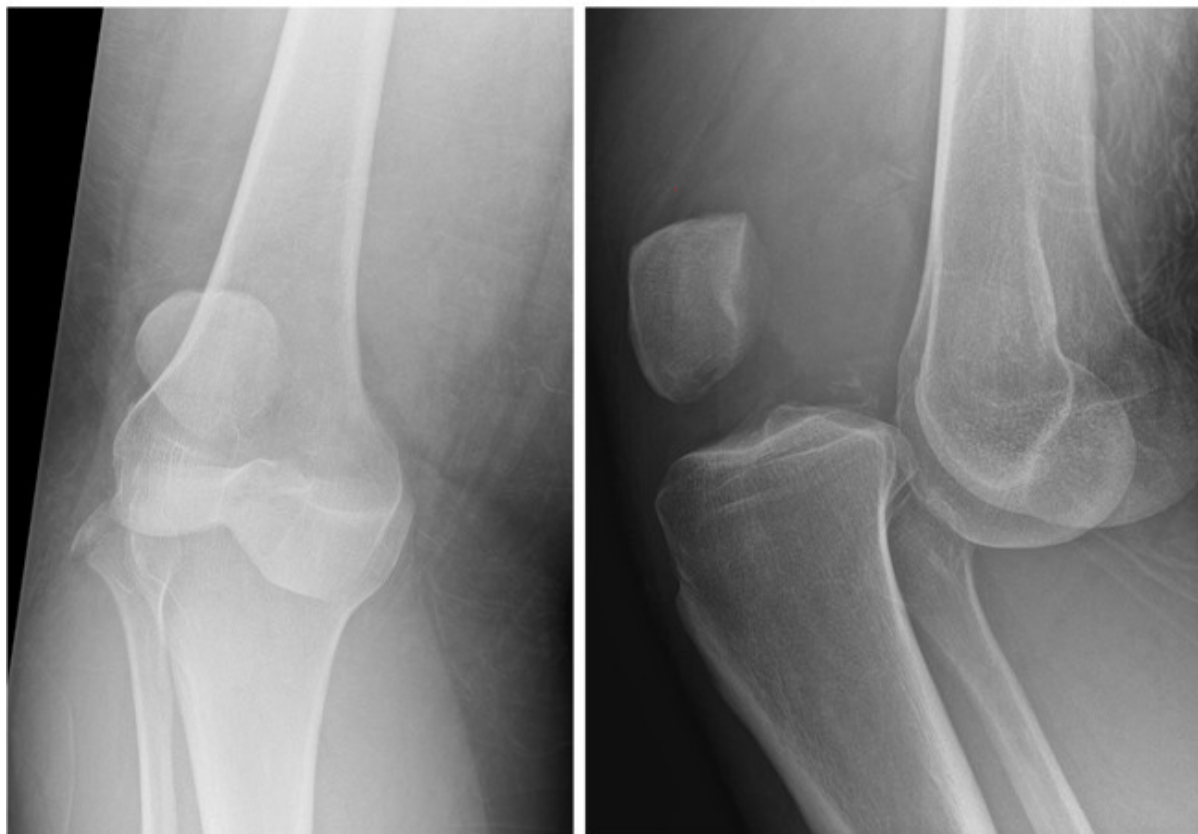- Traumatisk knæluksation er en sjælden, men alvorlig ortopædkirurgisk skade.
- Karskade er en hyppig associeret skade (18%) og udgør en betydelig risiko for amputation (12%), især hvis overset.
- Ved mistanke om knæluksation skal den vaskulære vurdering altid suppleres med måling af ankel-brakial-indeks.

Traumatisk knæluksation er en sjælden, men alvorlig skade, der anslås at udgøre 0,02% af alle ortopædkirurgiske skader [1]. Ud over at være associeret med omfattende ligamentær skade er der betydelig risiko for kar- og nerveskade, som kan føre til nedsat førlighed og i yderste konsekvens amputation.

Det er derfor vigtigt med grundig, hurtig og tilstrækkelig initial diagnostik og behandling. Formålet med denne artikel er at resumere den tilgængelige viden om især den initiale behandling og med udgangspunkt heri anviser nogle retningslinjer for håndtering af akutte knæluksationer.

Traumatisk knæluksation defineres som en komplet dislokation af det tibiofemorale led (se **Figur 1**) og sekundært som ruptur af minimum to af de fire vigtigste stabiliserende ligamenter i knæleddet [2]. Luksation kan være en følge af både høj- og lavenergitraumer og ses med næsten ligelig fordeling. Trafikulykker er hyppigste højenergitraume, og sportsaktivitet er hyppigste lavenergitraume [3]. Gennemsnitsalderen er 35 år med faldende incidens med alderen [4]. Overvægt er enkeltstående risikofaktor for traumatisk knæluksation, eksempelvis ved et simpelt vrid i knæleddet. Der er i litteraturen beskrevet en stigende incidens i denne patientgruppe som følge af lavenergitraumer og med samme grad af kar- og nerveskader [5].

FIGUR 1 Røntgenbilleder i to plan af et lukseret højre knæ.



Op til 50% af knæluxationer menes at være spontant reponerede ved ankomst til hospitalet [6]. I et studie af *Wascher et al* [7] fandt man en lige så høj forekomst af karskader på a. poplitea hos patienter, som præsenterede sig med multiligamentskade og formodet spontant reduceret luksation. Patienter med spontant reponeret knæluxation kan være udfordrende at diagnosticere, hvilket udgør en risiko for ikke at erkende den primære skade og som følge heraf overse akut behandlingskrævende skader på kar og nerver.

Andre associerede skader omfatter hudkontusion og décollements-skader, læsioner eller afrivning af sene og kapsel-apparat, brusk- og meniskskader samt åbne og lukkede frakturer.

ANATOMI OG KLASSIFIKATION

Knæleddet stabiliseres af ligamenter, menisk, sener og muskler. De vigtigste ligamenter for stabiliteten af knæleddet er det forreste korsbånd, bagerste korsbånd (PCL), det laterale kollaterale ligament og det mediale kollaterale ligament. Andre vigtige strukturer for stabiliteten er blandt andet popliteussenen, det popliteofibulære ligament, som danner det posterolaterale hjørne, tractus iliotibialis på den laterale side af knæleddet og det posteriore oblique ligament, som stabiliserer det posteromediale hjørne. A. poplitea forløber med n. tibialis og v. poplitea posteriori i tæt relation til den bagerste ledkapsel; arterien er delvist nedbundet hertil. N. peroneus løber posteriori for biceps femoris og lateralt omkring collum fibulae, hvor den er mest udsat for at blive skadet.

Knæluxation klassificeres hyppigst ud fra Schencks klassifikation og er inddelt i fem kategorier efter omfanget af ligamentær skade (se **Tabel 1**) [8, 9].

TABEL 1 Schencks klassifikation af knæluksation.

KD-kategori	Beskrivelse
I	Ruptur af ACL eller PCL
II	Ruptur af ACL og PCL med intakt MCL og LCL
III	Ruptur af ACL og PCL samt MCL eller LCL
IIIM	Ruptur af ACL, PCL og MCL
IIIL	Ruptur af ACL, PCL og LCL
IV	Ruptur af ACL, PCL, MCL og LCL
V	Frakturluksation

ACL = forreste korsbånd; C = skade på a. poplitea; KD = knæluksation; LCL = laterale kollaterale ligament; MCL = mediale kollaterale ligament; N = perifer nerveskade; PCL = bagerste korsbånd.

DEN AKUTTE VURDERING OG BEHANDLING

Ved knæluksationer som følge af højenergitraume skal den initiale vurdering følge Advanced Trauma Life Support-algoritmen for vurdering af patienter med traumer [10].

Den akutte vurdering af et lukseret knæ indbefatter anamnese med information om skadesmekanisme efterfulgt af klinisk vurdering og diagnostik med initial fokus på reposition og neurovaskulær status. Det lukserede knæ vil ofte præsentere sig med udtalt deformation. Ved åbenlyst lukseret knæled udføres umiddelbart lukket reposition for at undgå yderligere skader på kar, nerver og bløddele. I tvivlstilfælde forudgås af røntgenundersøgelse. Reposition kan udføres såvel i skadestuen som på operationsstuen.

Ofte vil reposition ved træk i tibias længderetning være sufficient [11], efterfulgt af stabilisering i immobiliserende bandage, f.eks. høj bagerste gipsskinne eller hængslet bandage [2]. Hvis lukket reposition ikke er mulig, udføres åben reposition. Efter succesfuld reposition revurderes de neurovaskulære forhold. I nogle tilfælde kan der være behov for stabilisering med ekstern fiksatoren. Mulige indikationer for initial stabilisation med ekstern fiksatoren kan være åbent traume, frakturluksation, arteriel skade, patienter med polytraumer samt ustabil knæled, der ikke kan retineres. Ved påsætning af ekstern fiksatoren tilstræbes pinplacering at være med god afstand til knæleddet for at bedre muligheden for at få en sufficient MR-skanning samt nedsætte risikoen for infektion i forbindelse med efterfølgende kirurgi [2].

Der skal som minimum foreligge akut røntgenundersøgelse af knæleddet efter reposition og bandagering med henblik på at sikre, at knæleddet er korrekt reponeret.

Stabilitetstest bør udføres efter reposition [12]. Stabilitetstesten kan eventuelt udføres i fuld anæstesi og assisteret af gennemlysning. Bløddels- og neurovaskulære forhold må ikke kompromitteres ved udførelse af stabilitetstest.

KARSKADE

Karskade er en hyppig og potentielt alvorlig associeret skade, dog med stor variation i den rapporterede forekomst. I et systematisk review af *Medina et al* [13] er der fundet en samlet prævalens på 18% med størst risiko ved posterior luksation (25%) samt Schencks knæluksationskategori KDIIIIL (32%). Hyppigste karskade er på a. poplitea (76%). Ved anterior luksation kommer der traktion på karret, som kan medføre intimalæsioner, og ved posterior luksation sker direkte kompression, som kan føre til komplet ruptur af karret [2]. Ved karskade fandt *Medina et al* en amputationsrate på 12%.

Allerede i 1949 blev der beskrevet en sekstimergrænse for, hvornår det er muligt at opnå succesfuld reperfusion efter komplet arteriel skade [14]. Allerede efter to timer udvikles gradvis muskelnekrose med hurtig forværring efter 3-4 timer [15, 16]. Det er essentielt at diagnosticere karskade tidligst muligt i forløbet efter luksation med henblik på at mindske tiden frem til reperfusion og nedsætte risikoen for amputation.

Guldstandard for udelukkelse af karskade ved luksation er CT- og MR-angiografi [17]. Hvorvidt angiografi benyttes rutinemæssigt eller selektivt baseret på kliniske fund, er der ikke enighed om i litteraturen [13].

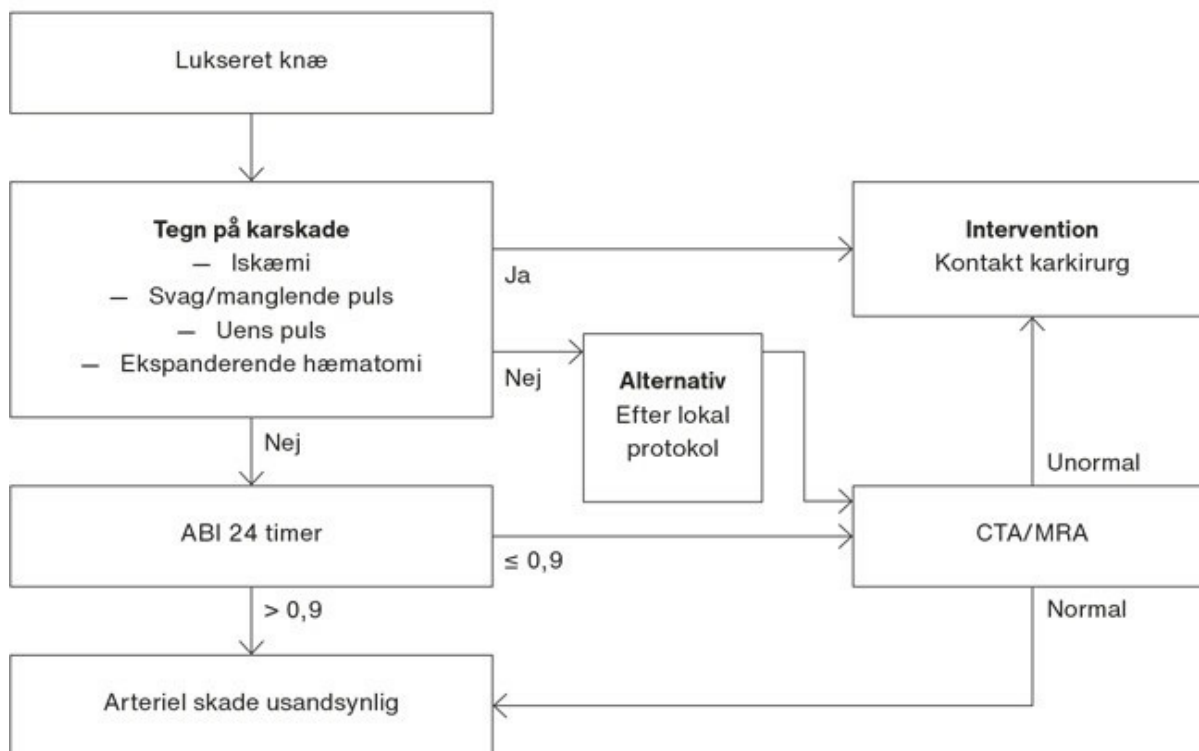
Studier, der undersøger den diagnostiske værdi af klinisk undersøgelse og ankel-brakial-indeks (ABI) $> 0,9$ til vurdering af akut karskade ved luksation, rapporterer en sensitivitet op til 100% ved palpation kombineret med måling af ABI. Det er vigtigt at påpege, at normale pulsforhold alene ikke kan udelukke karskade [18, 19]. ABI $> 0,9$ betragtes som normalt tryk [20].

Der er beskrevet en generel tendens i retning af et selektivt regime, hvor indikation for angiografi afhænger af de kliniske fund og ABI. Dette er på baggrund af, at normal klinisk undersøgelse samt ABI $> 0,9$ anses som en pålidelig måde til at vurdere og observere for karskade. Det er en ikkeinvasiv metode, som er tilgængelig på alle hospitaler, og som ikke er forbundet med risici [2, 21].

Vaskulær vurdering

Vaskulær status vurderes klinisk før og efter reposition af knæleddet. Der vurderes eventuelle tegn på karskade såsom akut iskæmi, ekspanderende hæmatom eller manglende fodpuls. Ved mistanke om karskade konfereres akut med karkirurgisk afdeling. Hvis der ikke er oplagte tegn på karskade, foretages klinisk vurdering af perfusion med palpation på begge sider og måling af ABI. Ved palpabel puls og ABI $> 0,9$ indlægges patienten til observation. Inden for det første døgn skal de vaskulære forhold revurderes flere gange, da karskade kan vise sig senere i forløbet [6, 22]. Alternativt til konsekutiv måling af ABI foretages CT-angiografi hvis tilgængeligt. Ved palpabel puls, men ABI $\leq 0,9$ skal patienten udredes med angiografi. Af **Figur 2** fremgår behandlingsalgoritmen til vurdering af karskade fra den nationale korte kliniske retningslinje »Traumatisk knæluksation – udredning af initial karskade« [21].

FIGUR 2 Behandlingsalgoritme til vurdering af karskade fra den nationale korte kliniske retningslinje [21].



ABI = ankel-brakial-indeks; CTA = CT-angiografi; MRA = MR-angiografi.

NERVESKADE

Prævalens af nerveskade er estimeret til 25% af alle knæluksationer, hyppigst involverende n. peroneus communis [13]. I modsætning til det forventede er der beskrevet flere nervelæsioner ved lavenergitraume end ved højenergitraume [1]. Skadestyper omfatter laceration, kompression, traktion og fokal iskæmi og afhænger af mekanismen for luksationen [23]. Nerveskade påvises klinisk med en neurologisk vurdering, som inkluderer undersøgelse af motorisk og sensorisk funktion distalt for knæleddet. N. peroneus innervierer motorisk dorsifleksion, tåekstension samt eversion af fodleddet. Den kliniske præsentation af skade herpå er dropfod, og afhængigt af sværhedsgraden ses partiel eller komplet parese. Nerveskade kræver sjældent akut intervention. Gentagen undersøgelse i den akutte fase er nødvendig, og ved forværring vurderes behov for yderligere diagnostik.

Peroneusskader har en dårlig prognose. Ved komplet parese opnår kun 38% funktionel remission, men ved partiel parese opnår 87% komplet remission [24].

Ved klinisk fund af dropfod hos en patient, der har været udsat for knæledstraume, bør man have mistanke om alvorlig skade. I disse tilfælde skal man mistænke spontant reponeret luksation og samtidig vurdere for mulig karskade.

INTRA- OG EKSTRAARTIKULÆRE SKADER

Ved knæluksation ses ud over multiligament- og neurovaskulære skader en række associerede intra- og

ekstraartikulære skader. Fraktur ses både intra- og ekstraartikulært som følge af knæluksation. Den hyppigste frakturtype er tibia plateau-fraktur [25]. I et studie af *Arom et al* [4] fandt man, at ca. 83% af alle knæluksationer var lukkede, og ca. 17% var åbne. Åbne knæluksationer samt åbne frakturluksationer behandles med tidlige antibiotika, tetanusprofylakse og tidlig bløddelsdébridement. Frakturluksation stabiliseres oftest akut med ekstern fiksering efterfulgt af definitiv kirurgi. Der skal løbende vurderes for kompartmentsyndrom, da denne tilstand kræver akut kirurgisk intervention. Menisk- og bruskskader er hyppigt associerede skader. *Moatshe et al* [3] fandt, at 37,3% pådrog sig meniskskade, og 28,3% pådrog sig bruskskade som følge af luksation. Omfanget af ligamentær skade samt associeret skade på menisk, brusk, sener og bløddele har betydning for planlægning og timing af patientens videre behandlingsforløb. Med henblik på kortlægning af skader skal der udføres subakut MR-skanning [12]. Subakut kirurgi tilstræbes f.eks. i tilfælde af bicepsafrivning ved caput fibulae, interponerede menisklæsioner samt osteokondrale læsioner, som kan refikseres.

Der er to videre behandlingsprincipper, såfremt der ikke er betydende frakturer:

- 1) Subakut kirurgisk stabilisering af knæleddet inden for tre uger.
- 2) Funktionel bandagebehandling, som kan sikre healing af PCL og kollaterale ligamenter med mulighed for senere rekonstruktion af ikkehelede ligamenter [6, 12, 26].

DISKUSSION OG KONKLUSION

Knæluksation er en sjælden, men alvorlig ortopædkirurgisk skade. Trods den sjældne forekomst er det vigtigt at være bekendt med alvorligheden heraf. Det er nødvendigt at sikre korrekt og hurtig diagnostik af traumatisk knæluksation og ekstremitetstruende følgeskader, som kan medføre permanent nedsat førlighed og i yderste konsekvens amputation.

Udfordringen er, at diagnosen knæluksation ikke altid er oplagt, når patienten modtages. Som beskrevet estimeres op til 50% af traumatiske luksationer at være spontant reponerede ved modtagelse.

Den stigende forekomst af lavenergiknæluksation hos overvægtige kan ligeledes udgøre en udfordring i forhold til diagnostik af knæluksation og følgeskader. Hvis luksation overses, øges risikoen for at overse alvorlig karskade. Ved knætraume samt klinisk fund af udtalt løshed eller nervepåvirkning, her især dropfod, skal luksation udelukkes og følges op med grundig vaskulær vurdering.

Korrekt diagnostik af karskade er primær i vurderingen af den akutte knæluksation. ABI-måling bør indgå i den kliniske vurdering, og angiografi udføres hvis tilgængeligt. Ved mistanke om eller tegn på karskade konfereres akut med karkirurg.

MR-skanning og/eller CT bør foretages hurtigt med henblik på kortlæggelse af ligamentskader og andre associerede skader. Den videre behandling skal koordineres med en afdeling, der har højt specialiseret funktion i behandling af knæluksation. Dette bør ske snarest efter initial behandling med henblik på at sikre en sammenhængende og optimal patientbehandling.

Korrespondance Anne Thiel. E-mail: Anne-thiel@hotmail.com

Antaget 16. august 2022

Publiceret på ugeskriftet.dk 10. oktober 2022

Interessekonflikter ingen. Forfatternes ICMJE-formularer er tilgængelige sammen med artiklen på ugeskriftet.dk

Referencer findes i artiklen publiceret på ugeskriftet.dk

Artikelreference Ugeskr Læger 2022;184:V10210766

SUMMARY

Traumatic dislocation of the knee

Anne Thiel, Sinan Said, Peter Søndergaard, Ilija Ban & Simone Rechter

Ugeskr Læger 2022;184:V10210766

Traumatic dislocation of the knee is a rare orthopaedic injury with often severe concomitant damage. In addition to the ligamentous injuries there is a significant risk of vascular injury, which can be potentially limb-threatening if undiagnosed or late recognized. It is therefore crucial with a correct and safe diagnostic method in the acute phase. Dislocation is caused by both high- and low-velocity mechanisms. Obesity is a single risk factor of low-velocity knee dislocation. Other than nerve and vascular damage, dislocation is associated with numerous intra- and extraarticular injuries, as argued in this review.

REFERENCER

1. Lachmann J, Rehman S, Pipitone P. Traumatic knee dislocations: evaluation, management, and surgical treatment. *Orthop Clin North Am.* 2015;46(4):479-93.
2. Maslaris A, Brinkmann O, Bungartz M et al. Management of knee dislocation prior to ligament reconstruction: what is the current evidence? Update of a universal treatment algorithm. *Eur J Orthop Surg Traumatol.* 2018;28(6):1001-1015.
3. Moatshe G, Dornan GJ, Løken S et al. Demographics and injuries associated with knee dislocation: a prospective review of 303 patients. *Orthop J Sports Med.* 2017;5(5):2325967117706521.
4. Arom G, Yeranorian M, Petrigliano F et al. The changing demographics of knee dislocation: a retrospective database review. *Clin Orthop Relat Res.* 2014;472(9):2609-14.
5. Carr JB, Werner BC, Miller MD, Gwathmey FW. Knee dislocation in the morbidly obese patient. *J Knee Surg.* 2016;29(4):278-86.
6. Seroyer ST, Musahl V, Harner CD. Management of the acute knee dislocation: the Pittsburgh experience. *Injury.* 2008 39(7):710-8.
7. Wascher DC, Dvirnak PC, DeCoster TA. Knee dislocation: initial assessment and implications for treatment. *J Orthop Trauma.* 1997;11(7):525-9.
8. Goebel CP, Domes C. Classifications in brief: The Schenck Classification of Knee Dislocations. *Clin Orthop Relat Res.* 2020;478(6):1368-1372.
9. Schenck RC Jr, Richter DL, Wascher DC. Knee dislocations: lessons learned from 20-year follow-up. *Orthop J Sports Med.* 2014;16;2(5):2325967114534387.
10. ATLS Subcommittee, American College of Surgeons' Committee on Trauma, International ATLS working group. Advanced trauma life support (ATLS®): the ninth edition. *J Trauma Acute Care Surg.* 2013;74(5):1363-6.
11. Gottlieb M, Koifman A, Long B. Evaluation and management of knee dislocation in the emergency department. *J Emerg Med.* (online 8. nov 2019).
12. Dansk Ortopædisk Selskab & Dansk Selskab for Artroskopisk Kirurgi og Sportstraumatologi. Referenceprogram for ledbåndsskader i knæledet. 2006. <http://saks.ortopaedi.dk/fagligt-uddannelse/referenceprogrammer/>.
13. Medina O, Arom GA, Yeranorian MG et al. Vascular and nerve injury after knee dislocation: a systematic review. *Clin Orthop Relat Res.* 2014;472(9):2621-9.
14. Miller HH, Welch CS. Quantitative studies on the time factor in arterial injuries. *Ann Surg.* 1949;130(3):428-38.
15. Ratnayake A, Thalagapitiya SPB, Jayatilleke A, Worlton TJ. From elusive dogma to plausible hypothesis in extremity vascular injury ischemic threshold. *Injury.* 2020;51(12):2990-2991.
16. Asensio JA, Dabestani PJ, Miljkovic SS et al. Popliteal artery injuries. Less ischemic time may lead to improved outcomes. *Injury.* 2020;51(11):2524-2531.

17. Norgren L, Hiatt WR, Dormandy JA et al. Inter-society consensus for the management of peripheral arterial disease (TASC II). *J Vasc Surg.* 2007;45(suppl):S5-S67.
18. Stannard JP, Sheils TM, Lopez-Ben RR et al. Vascular injuries in knee dislocations: the role of physical examination in determining the need for arteriography. *J Bone Joint Surg Am.* 2004;86(5):910-5.
19. Weinberg DS, Scarcella NR, Napora JK, Vallier HA. Can vascular injury be appropriately assessed with physical examination after knee dislocation? *Clin Orthop Relat Res.* 2016;474(6):1453-8.
20. Mills WJ, Barei DP, McNair P. The value of the ankle-brachial index for diagnosing arterial injury after knee dislocation: a prospective study. *J Trauma.* 2004;56(6):1261-5.
21. Thiel A, Rechter S, Ban I et al. Traumatisk knæluksation – udredning af initial karskade. En kort klinisk retningslinje. 2020. www.ortopaedi.dk/traumatisk-knaeluksation-udredning-af-initial-karskade.
22. Nicandri GT, Dunbar RP, Wahl CJ. Are evidence-based protocols which identify vascular injury associated with knee dislocation underutilized? *Knee Surg Sports Traumatol Arthrosc.* 2010 18(8):1005-12.
23. Cush G, Irgit K. Drop foot after knee dislocation: evaluation and treatment. *Sports Med Arthrosc Rev.* 2011;19(2):139-46.
24. Woodmass JM, Romatowski NPJ, Esposito JG et al. A systematic review of peroneal nerve palsy and recovery following traumatic knee dislocation. *Knee Surg Sports Traumatol Arthrosc.* 2015;23(10):2992-3002.
25. Fanelli GC, Stannard JP, Stuart MJ et al. Management of complex knee ligament injuries. *J Bone Joint Surg.* 2010;92(12):2235-46.
26. Fanelli GC. Timing of repair or reconstruction after knee dislocation. *J Knee Surg.* 2020;33(4):335-338.