



Behandling af kronisk subduralt hæmatom

Jensen, Thorbjørn Søren Rønn; Grønhøj, Mads Hjortdal; Miscov, Rares; Sindby, Ann Kathrine Ryberg; Poulsen, Frantz Rom; Bjarkam, Carsten Reidies; Bergholt, Bo; Fugleholm, Kåre

Published in:
Ugeskrift for Læger

DOI (link to publication from Publisher):
[10.61409/V10230628](https://doi.org/10.61409/V10230628)

Creative Commons License
CC BY-NC-ND 4.0

Publication date:
2024

Document Version
Også kaldet Forlagets PDF

[Link to publication from Aalborg University](#)

Citation for published version (APA):

Jensen, T. S. R., Grønhøj, M. H., Miscov, R., Sindby, A. K. R., Poulsen, F. R., Bjarkam, C. R., Bergholt, B., & Fugleholm, K. (2024). Behandling af kronisk subduralt hæmatom. *Ugeskrift for Læger*, 186(7), Artikel V10230628. <https://doi.org/10.61409/V10230628>

General rights

Copyright and moral rights for the publications made accessible in the public portal are retained by the authors and/or other copyright owners and it is a condition of accessing publications that users recognise and abide by the legal requirements associated with these rights.

- Users may download and print one copy of any publication from the public portal for the purpose of private study or research.
- You may not further distribute the material or use it for any profit-making activity or commercial gain
- You may freely distribute the URL identifying the publication in the public portal -

Take down policy

If you believe that this document breaches copyright please contact us at vbn@aub.aau.dk providing details, and we will remove access to the work immediately and investigate your claim.

Statusartikel

Ugeskr Læger 2024;186:V10230628. doi: 10.61409/V10230628

Behandling af kronisk subduralt hæmatom

Thorbjørn Søren Rønn Jensen¹, Mads Hjortdal Grønhøj^{2, 3}, Rares Miscov⁴, Ann Kathrine Ryberg Sindby⁵, Frantz Rom Poulsen², Carsten Reidies Bjarkam⁴, Bo Bergholt⁵ & Kåre Fugleholm¹

1) Neurokirurgisk Afdeling, Københavns Universitetshospital – Rigshospitalet, 2) Neurokirurgisk Afdeling, Odense Universitetshospital, 3) BRIDGE - Brain Research – Interdisciplinary Guided Excellence, Syddansk Universitet, 4) Neurokirurgisk Afdeling, Aalborg Universitetshospital, 5) Neurokirurgisk Afdeling, Aarhus Universitetshospital

Ugeskr Læger 2024;186:V10230628. doi: 10.61409/V10230628

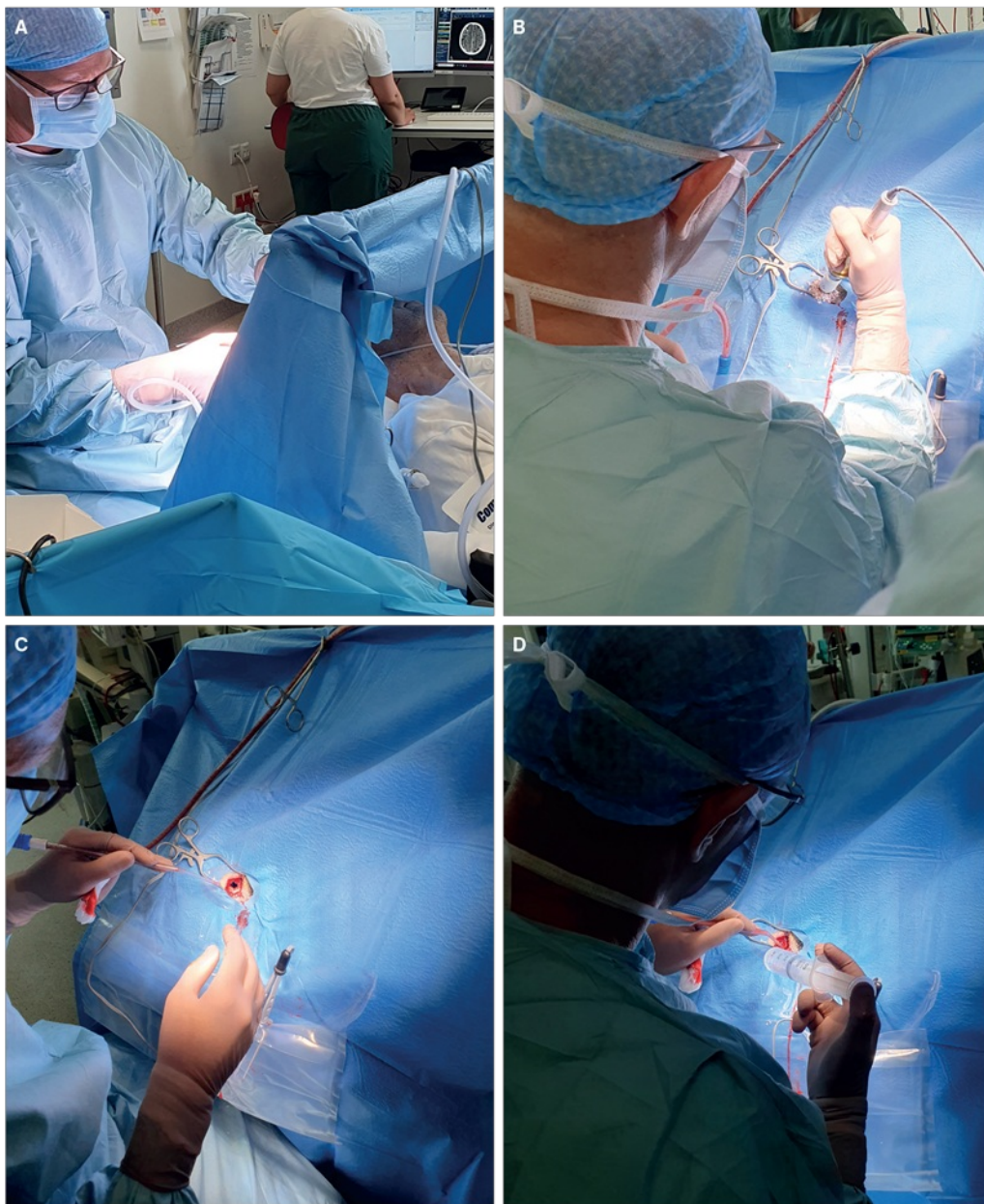
HOVEDBUDSKABER

- Grundet det stigende antal ældre er evakuering af kronisk subduralt hæmatom (KSDH) nu det hyppigst udførte kranieelle neurokirurgiske indgreb i Danmark.
- Behandlingen af KSDH har varieret betydeligt såvel inter- som intraregionalt, men er standardiseret efter indførelse af nationale kliniske retningslinjer gældende fra 2018.
- De nyligt opdaterede retningslinjer fra 2022 præsenteres her med gennemgang af den bagvedliggende kliniske evidens.

Et kronisk subduralt hæmatom (KSDH) er en ansamling af blod og/eller nedbrydningsprodukter af blod lokaliseret i grænsecellelaget af dura mater, benævnt dura border cell layer (DBCL), hvilket er det inderste af dura maters tre lag [1]. DBCL spaltes formentlig efter et hovedtrauma af ofte mindre karakter, og ved en yderligere opsplitning dannes det subdurale rum. Denne opsplitning sker over uger til måneder og skyldes angiogenese, fibrinolyse og inflammation [2]. Angiogenese involverer vækstfaktorer som angiopoietiner og vascular endothelial growth factor, der bl.a. regulerer den vaskulære permeabilitet. Karrenes struktur destabiliseres, hvilket medfører tendens til blødning ud i subduralrummet [2, 3]. Den subdurale væske indeholder nedbrydningsprodukter fra fibrin/fibrinogen, hvilket tyder på lokal hyperfibrinolyse [4]. I kombination med blødning fra nydannede blodkar bidrager hyperfibrinolysen til kontinuerlig blødning og ekspansion af hæmatomet. Fund af inflammationsmarkører i KSDH-væsken tyder på igangværende inflammation [5]. En bred vifte af inflammatoriske celler producerer signalmolekylerne cytokiner, hvilket har effekt på den karakteristiske membrandannelse ved et KSDH [5]. Et KSDH er karakteriseret ved blødning enten som primær initiator eller sekundært ved overrivning af brovener undervejs i ekspansionen [2].

Med en incidens på op mod 20,6 pr. 100.000 personer pr. år er KSDH stigende især den ældre mandlige del af befolkningen, som udgør tre fjerdedele af patienterne [6-8]. Omkring halvdelen af patienterne er i behandling med blodfortyndende medicin [9]. Diagnosen stilles ved CT eller MR-skanning, og den primære behandling i Danmark er kirurgisk fjernelse via et borhul. Proceduren foretages på en af landets fire neurokirurgiske afdelinger [10, 11] (Figur 1). Den store stigning i antallet af patienter har medført, at operation for KSDH er et af de hyppigste kraniekirurgiske indgreb i Danmark.

FIGUR 1 Forskellige stadier i operation for kronisk subduralt hæmatom. **A.** Operation for kronisk subduralt hæmatom foregår i lokalbedøvelse. Patienten er vågen, og der er mulighed for at give let sedation. **B og C.** Med en perforator laves et 13 mm borhul i kraniet. **D.** Hæmatomvæsken skylles ud med 37°C Ringers væske.



Symptomerne ved KSDH kan være både motoriske, sproglige, kognitive og globale. Sværhedsgraden kan variere fra let styringsbesvær af ekstremiteterne til svær bevidsthedspåvirkning [12]. Dødeligheden ved et KSDH er 12% inden for det første år efter operationen [13]. Patienter med KSDH indlægges via den almenpraktiserende læge, en akutmodtagelse, en hukommelsesklinik eller i sjældnere grad via et traumecenter. Sidstnævnte skyldes typisk en akut blødning i et allerede etableret KSDH.

Behandlingen har varieret både nationalt og internationalt med forskelle i den kirurgiske førstegangsbehandling, anvendelse af dræn og perioden for postoperativ dræntid, medicinsk behandling, postoperativ mobilisering samt opfølgende kontrolskanninger [6, 13].

DANISH CHRONIC SUBDURAL HEMATOMA STUDY

Sundhedsstyrelsens strategi fra 2012 om national standardiseret behandling for større sygdomme omfattede KSDH. Danish Chronic Subdural Hematoma Study (DACSUHS) består af neurokirurger og neurokirurgiske sygeplejersker fra alle fire kraniekirurgiske afdelinger. DACSUHS implementerede i 2018 nationale retningslinjer for KSDH, hvilket indbefattede ti punkter, der adresserer de fleste aspekter i et KSDH-forløb. Dette standardiserede behandlingen i hele landet og dannede en platform for national forskning [9, 14].

Denne artikel omhandler den opdatering af KSDH-retningslinjerne, som blev foretaget i 2022.

Metoden bag 2022-opdateringen

De første retningslinjer var opdateret frem til 2016, og litteratursøgningen for den nuværende opdatering blev tidsafgrænset mellem 2016 og 2022. Søgestrengen: »chronic subdural hematoma« blev anvendt. Søgningen gav følgende antal hits: PubMed: 1.204; Embase: 1.200; Cochrane: 263 og Web of Science: 1.169. I alt blev 2.033 dubletter fjernet, og 1.803 artikler blev herefter gennemgået ud fra preferred reporting items for systematic reviews and meta-analysis [15]. På et seminar med DACSUHS-medlemmer fra alle neurokirurgiske afdelinger blev hver retningslinje gennemgået med beslutning om at bibeholde eller revidere retningslinjen. Efter opdatering blev retningslinjerne sendt til høring hos Dansk Neurokirurgisk Selskab, de neurokirurgiske afdelingsledelser, Hjerneskadeforeningen og Hjernesagen. Høringssvarene resulterede i få ændringer.

Som ved udgivelsen af de første retningslinjer blev der anvendt Oxford Centre for Evidence-Based Medicine til graduering af rekommandationsklasserne (**Tabel 1**) [16].

TABEL 1 Graduering af rekommandationsklasserne og evidensniveauerne if. Oxford Centre for Evidence-Based Medicine Levels of Evidence and Grades of Recommendation.

Graduering	Definition	Videnskabelig dokumentation
<i>Rekommandationsklasse</i>		
I	Evidens og/eller konsensusbaseret om at en given behandling eller procedure er nyttig, fordelagtig og effektiv	-
II	Usikker evidens, divergerende resultater angående effekt	-
IIa	Evidens/konsensus støtter at behandlingen er nyttig og effektiv	-
IIb	Nytte og effekt mindre sikker	-
III	Evidens og konsensus støtter at behandlingen/proceduren er ineffektiv og måske i nogle tilfælde skadelig	-
<i>Evidensniveau</i>		
A	-	Data fra flere RCT eller metaanalyser
B	-	Enkelt RCT eller store nonrandomiserede studier
C	-	Ekspertkonsensus eller mindre retrospektive studier/registerstudier

RETNINGSLINJER FOR BEHANDLING AF KRONISK SUBDURALT HÆMATOM OPDATERET I 2022

I dette afsnit præsenteres baggrunden for hver retningslinje. Som effektmål anvendes i KSDH-forskning oftest risiko for reoperation pga. recidiv af KSDH. Derfor har recidiv af KSDH også været det primære effektmål i litteraturgennemgangen ved denne opdatering. I fald andre effektmål har haft betydning for retningslinjen er det angivet. Anbefalingerne præsenteres i **Tabel 2**.

TABEL 2 De opdaterede retningslinjer for behandling af kronisk subduralt hæmatom fra 2022. Rekommandationsklasser for hver retningslinje ses under graduering.

Retningslinje nr.	Anbefaling	Graduering
1	Det anbefales at operere KSDH, hvis hæmatomet medfører førligheds- eller livstruende masseeffekt med eller uden subjektive symptomer og neurologiske udfaldssymptomer	I, C
	Konservativ behandling kan anvendes til KSDH patienter med milde symptomer og hæmatomer, der ikke har førligheds- eller livstruende masseeffekt	Ila, B
	Ved forværring i patientens symptomer bør patienten tilbydes operation	Ila, C
2.1	Det anbefales at revertere blodfortyndende behandling før operation og følge vejledningen for perioperativ regulering af antitrombotisk medicin udgivet af Dansk Selskab for Trombose og Hæmostase, eventuelt i samråd med den lokale hæmostasevagt	I, C
2.2	Det anbefales at pausere blodfortyndende behandling før elektiv kirurgisk behandling af KSDH og følge vejledningen for perioperativ regulering af antitrombotisk medicin udgivet af Dansk Selskab for Trombose og Hæmostase, eventuelt i samråd med den lokale hæmostasevagt	I, C
2.3	Det anbefales at genopstarte blodfortyndende behandling 14 dage efter operationen For patienter perioperativt bridget med lavmolekylært heparin anbefales genopstart af relevant blodfortyndende behandling efter 7 dage	II, C
3	Det anbefales at anvende borhul, herunder evt. twist drill-borhul, som 1.-gangsbehandlingsmetode	I, A
3.1	Det anbefales ikke at anvende eMMA som monoterapi, adjuverende til kirurgisk behandling eller som led i konservativ behandling af KSDH	Ila, C
	eMMA kan anvendes i selekterede enkelttilfælde efter recidiv KSDH	Ila, C
4	Det anbefales at anlægge lukket drænsystem efter operativ borhuludtømming af KSDH	I, A
	Både subdural og subperiostal placering kan anvendes	Ila, B
	Det anbefales ikke at drænere længere end 24 t.	I, B
5	Det anbefales at skylle med 37°C Ringers væske ved operation for KSDH	II, C
6	Det anbefales at operere på begge sider ved bilateral KSDH	Ila, B
7	Det anbefales ikke at give adjuverende medicin til kirurgisk behandling eller som led i konservativ behandling af KSDH	III, A
8	Det anbefales at tilbyde eleveret hovedgærde	Ila, B
	Det anbefales at anvende tidlig mobilisering til patienter efter operation for KSDH	Ila, C
9	Det anbefales at udføre en tidlig postoperativ kontrolskanning ved manglende klinisk effekt	Ila, B
	Det anbefales at der i fravær af symptomer ikke foretages sen kontrolskanning af kirurgisk behandlede patienter med KSDH	III, A
	Det anbefales at der i fravær af symptomer ikke foretages kontrolskanning af konservativt behandlede patienter med KSDH	Ila, B
10	Det anbefales at overveje kraniotomi ved behov for operation af recidiv af KSDH	II, C

eMMA = embolisering af a. meningea media; KSDH = kronisk subduralt hæmatom.

Valg af behandlingsmodalitet

Der er ikke fundet studier, hvor man har undersøgt effekten af konservativ versus kirurgisk behandling af KSDH. Konservativ behandling til asymptomatiske patienter er undersøgt ved små hæmatomer. Hos patienter, der modtager konservativ behandling, skal der ikke være radiologiske tegn på øget intrakranielt tryk i form af væsentlig hjernekompression eller midtlinjeforskydning.

Der er i retningslinjen lagt vægt på, at symptomgivende KSDH som udgangspunkt er en diagnose, som kræver kirurgisk intervention med gode behandlingsresultater. Dog bør det bemærkes, at selv et større KSDH kan regrediere spontant. Alder skal ikke være udslagsgivende for valg af behandlingsstrategi.

Håndtering af behandling med blodfortyndende medicin

I forbindelse med opdateringen af retningslinjerne blev dette punkt opdelt i reversering, pausering og genoptagelse af blodfortyndende behandling.

Hverken i de primære retningslinjer eller ved opdateringen blev der fundet studier om revertering af blodfortyndende behandling før KSDH-evakuering. Den primære kirurgiske behandling af KSDH er oftest et borhul, hvilket betragtes som et højrisikoindgreb i forhold til blødningsrisiko. Da der er evidens for regulering af blodfortyndende behandling før andre højrisikoprocedurer, ensrettes dette for KSDH. Hos patienter med mildere symptomer, hvor det vurderes forsvarligt, at man kan afvente kroppens egen clearing af den blodfortyndende behandling før KSDH-evakuering, bør patientens blodfortyndende medicin pauseres.

Vedrørende genoptagelse af behandlingen med blodfortyndende medicin postoperativt findes der svag evidens for, at pausering over 30 dage efter operationen øger risikoen for tromboemboliske komplikationer [12]. I samme studie fandt man ikke evidens på, at længerevarende postoperativ pausering af behandlingen med blodfortyndende behandling mindsker risikoen for recidiv af KSDH [12]. Evidensen bag dette punkt er usikker, og retningslinjen bygger derfor på en konsensusbeslutning i arbejdsgruppen.

Kirurgisk fremgangsmåde ved kronisk subduralt hæmatom

Borhul og twist-drill-kraniostomi, hvor borhullet er mindre, og der ikke er mulighed for skylning, skønnes ligeværdige som behandling. Begge er mindre belastende for patienten end kraniotomi. Der anbefales borhul, så længe twist-drill-kraniostomi ikke udføres rutinemæssigt i Danmark. Hvis der opnås rutinemæssig erfaring med twist-drill-drænage vurderes dette som en ligestillet behandling.

Embolisering af arteria meningea media

Grundet en betydelig forskningsaktivitet inden for embolisering af a. meningea media (eMMA) har denne behandling fået sit eget underpunkt.

Studier viser, at blodforsyning til et KSDH kommer fra a. meningea media. Derfor nedsætter eMMA blodforsyningen til et KSDH, hvilket reducerer risikoen for recidiv.

Siden 2016 er der udgivet flere systematiske oversigtsartikler med metaanalyser overvejende baseret på få patienter og nonrandomiserede studier [17, 18]. I alle studier har man fundet lavere recidivrisiko ved eMMA end ved borhul og sammenlignelige komplikationsrater. I en oversigtsartikel over igangværende randomiserede studier beskrives flere større undersøgelser af eMMA [6]. Ingen af de igangværende undersøgelser er endnu udgivet. Kun i ét studie undersøger man omkostningseffektiviteten ved eMMA, hvilket er en betydelig faktor, hvis eMMA skal standardiseres til patienter med KSDH.

Drænanlæggelse ved operation for kronisk subduralt hæmatom

Anlæggelsen af subduralt dræn har vist sig at være effektivt til at reducere recidivfrekvensen [19]. Vedrørende drænplacering er der siden første udgave af retningslinjerne kommet væsentlig ny viden. Der foreligger nu adskillige studier, som viser, at recidivfrekvensen ikke påvirkes af drænets placering, men at subdural placering giver anledning til flere komplikationer, herunder intracerebrale blødninger [20-23]. Forskellen i dræntype og operationsteknik i Danmark er imidlertid væsentlig fra teknikken anvendt i studier med øget risiko for komplikationer, og således vurderes det, at både subdural og subperiostal drænplacering kan anvendes [24].

Skylning under operation for kronisk subduralt hæmatom

Der er en beskeden tendens til, at skylning, herunder mængde og anvendelse af kunstig cerebrospinalvæske, reducerer recidivrisikoen, men resultaterne er divergerende og usikre. Flere studier tyder på, at mængden af anvendt skyllevæske ikke mindsker recidivrisikoen, men der mangler fortsat randomiserede undersøgelser på dette område. Temperaturen for skyllevæsken bør være 37 °C.

Operation på begge sider ved bilateralt kronisk subduralt hæmatom

Omkring 20% af KSDH'erne er bilaterale og har dermed højere recidivrate end unilaterale [25]. I et studie fandt man, at recidivraten var større ved ensidig operation for bilateralt hæmatom end dobbeltsidig operation, og at komplikationsfrekvensen ikke var forskellig [26].

Medicinsk behandling af kronisk subduralt hæmatom

I Danmark anvendes ikke rutinemæssigt medicinsk behandling til patienter med KSDH, men selvsagt ville en virksom medicinsk behandling være at foretrække frem for kirurgi.

Siden 2016 har man i flere studier undersøgt brugen af antiinflammatorisk medicin til patienter med KSDH. I samtlige studier finder man lavere recidivfrekvens hos patienter i antiinflammatorisk behandling, men med øget risiko for komplikationer herunder hyperglykæmi, søvnforstyrrelser, nydiagnosticeret diabetes, psykose, gastrointestinal blødning samt højere mortalitet [27]. Mellem metaanalyserne er der enighed om, at antiinflammatorisk behandling ikke skal anvendes til behandling af KSDH.

Postoperativ mobilisering af patienter med kronisk subduralt hæmatom

Der er i retningslinjen lagt vægt på, at der ikke findes studier med forskel i komplikationer eller recidivfrekvens ved eleveret hhv. fladt hovedgærde. Der er en tendens til kortere indlæggelse ved eleveret hovedposition. Det er mindre plejkrævende med fri mobilisering, og fri mobilisering mindsker risikoen for øvrige komplikationer.

Postoperativ kontrolskanning

Et asymptomatisk KSDH skal ikke følges op med rutinemæssig kontrol-CT, da det øger risikoen for unødige reoperationer samt øger de økonomiske omkostninger [28]. Disse fund gælder både kirurgisk og konservativt behandlede patienter. Rutinemæssig CT bør heller ikke foretages før genoptagelse af behandlingen med blodfortyndende medicin hos asymptomatiske patienter, da CT erfaringsmæssigt udskyder tidspunktet for genoptagelse af blodfortyndende behandling med deraf følgende øgning i de tromboemboliske komplikationer samt risikoen for unødige reoperationer [12].

Kraniotomi ved recidiv af kronisk subduralt hæmatom

Der findes ikke studier, hvor man har undersøgt behandlingsmodaliteter ved recidiv af KSDH. Kraniotomi er associeret med højere morbiditet end borhul, men reducerer risikoen for recidiv betydeligt ift. borhul [29]. Arbejdsgruppen finder en svag anbefaling for at anvende kraniotomi ved recidiv af KSDH pga. den reducerede risiko for et nyt recidiv.

KONKLUSION

KSDH er en sygdom, der er tiltagende i hyppighed, hvis behandling savner international konsensus, og hvor evidensen på de fleste områder er mangelfuld. DACSUHS giver ikke kun mulighed for løbende at opdatere de nationale kliniske retningslinjer på baggrund af bedst mulige evidens, men også en unik mulighed for at standardisere behandlingen og gennemføre randomiserede undersøgelser på nationalt plan, hvilket kan optimere behandlingen yderligere for denne patientgruppe.

Komplette retningslinjer kan findes på Dansk Neurokirurgisk Selskabs hjemmeside [30].

Korrespondance Thorbjørn Søren Rønn Jensen. E-mail: tjens07@gmail.com

Antaget 9. januar 2024

Publiceret på ugeskriftet.dk 12. februar 2024

Interessekonflikter ingen. Forfatterne ICMJE-formularer er tilgængelige sammen med artiklen på ugeskriftet.dk

Referencer findes i artiklen publiceret på ugeskriftet.dk

Doi 10.61409/V10230628

Artikelreference Ugeskr Læger 2024;186:V10230628

Open Access under Creative Commons License [CC BY-NC-ND 4.0](https://creativecommons.org/licenses/by-nc-nd/4.0/)

SUMMARY

Treatment of chronic subdural haematoma

Thorbjørn Søren Rønn Jensen, Mads Hjortdal Grønhøj, Rares Miscov, Ann Kathrine Ryberg Sindby, Frantz Rom Poulsen, Carsten Reidies Bjarkam, Bo Bergholt & Kåre Fugleholm

Ugeskr Læger 2024;186:V10230628 doi: 10.61409/V10230628

A further rise in chronic subdural haematoma (CSDH) prevalence is expected with an ageing population, and

evidence-based guidelines are needed to direct treatment, while creating a platform for research. The Danish Chronic Subdural Hematoma Study (DACSUHS) has implemented the first Danish national CSDH guidelines in 2018 and have standardised CSDH management on a national level. Based on CSDH literature published between 2016 and 2022, these guidelines were updated in 2022. The updated guidelines are presented in this review.

REFERENCER

1. Reina MA, López-García A, de Andrés JA et al. Does the subdural space exist?. *Rev Esp Anesthesiol Reanim.* 1998;45(9):367-376.
2. Edlmann E, Giorgi-Coll S, Whitfield PC et al. Pathophysiology of chronic subdural haematoma: inflammation, angiogenesis and implications for pharmacotherapy. *J Neuroinflammation.* 2017;14(1):108. doi:10.1186/s12974-017-0881-y.
3. Hohenstein A, Erber R, Schilling L, Weigel R. Increased mRNA expression of VEGF within the hematoma and imbalance of angiopoietin-1 and -2 mRNA within the neomembranes of chronic subdural hematoma. *J Neurotrauma.* 2005;22(5):518-528. doi:10.1089/neu.2005.22.518.
4. Heula AL, Ohlmeier S, Sajanti J et al. Characterization of chronic subdural hematoma fluid proteome. *Neurosurgery.* 2013;73(2):317-331. doi:10.1227/01.neu.0000430323.24623.de
5. Jensen TSR, Binderup T, Olsen MH et al. Subdural levels of interleukin 1-receptor antagonist are elevated in patients with recurrent chronic subdural hematomas. *Inflammation.* 2023;46(4):1332-1342. doi: 10.1007/s10753-023-01811-8.
6. Edlmann E, Holl DC, Lingsma HF et al. Systematic review of current randomised control trials in chronic subdural haematoma and proposal for an international collaborative approach. *Acta Neurochir (Wien).* 2020;162(4):763-776. doi: 10.1007/s00701-020-04218-8.
7. Jensen TSR, Andersen-Ranberg N, Poulsen FR et al. The Danish Chronic Subdural Hematoma Study-comparison of hematoma age to the radiological appearance at time of diagnosis. *Acta Neurochir (Wien).* 2020;162(9):2007-2013. doi: 10.1007/s00701-020-04472-w.
8. Yang W, Huang J. Chronic subdural hematoma: epidemiology and natural history. *Neurosurg Clin N Am.* 2017;28(2):205-210. doi: 10.1016/j.nec.2016.11.002.
9. Jensen TSR, Haldrup M, Grønhøj MH et al. National randomized clinical trial on subdural drainage time after chronic subdural hematoma evacuation. *J Neurosurg.* 2021;137(3):799-806. doi: 10.3171/2021.10.JNS211608.
10. Jensen TSR, Andersen-Ranberg N, Poulsen FR et al. Behandling af kronisk subduralt hæmatom. *Ugeskr Læger.* 2018;180(42):V03180160.
11. Haldrup M, Munyemana P, Ma'aya A et al. Surgical occlusion of middle meningeal artery in treatment of chronic subdural haematoma: anatomical and technical considerations. *Acta Neurochir (Wien).* 2021;163(4):1075-1081. doi: 10.1007/s00701-021-04754-x.
12. Fornebo I, Sjøvik K, Alibeck M et al. Role of antithrombotic therapy in the risk of hematoma recurrence and thromboembolism after chronic subdural hematoma evacuation: a population-based consecutive cohort study. *Acta Neurochir (Wien).* 2017;159(11):2045-1052. doi: 10.1007/s00701-017-3330-x.
13. Andersen-Ranberg NC, Debrabant B, Poulsen FR et al. The Danish chronic subdural hematoma study – predicting recurrence of chronic subdural hematoma. *Acta Neurochir (Wien).* 2019;161(5):885-894. doi: 10.1007/s00701-019-03858-9.
14. Grønhøj MH, Jensen TSR, Sindby AK et al. Postoperative drainage for 6, 12, or 24 h after burr-hole evacuation of chronic subdural hematoma in symptomatic patients (DRAIN-TIME 2): study protocol for a nationwide randomized controlled trial. *Trials.* 2022;23(1):213. doi: 10.1186/s13063-022-06150-x.
15. Moher D, Liberati A, Tetzlaff J, Altman DG. Preferred reporting items for systematic reviews and meta-analyses: the PRISMA statement. *PLoS Med.* 2009;6(7):e1000097. doi: 10.1371/journal.pmed.1000097.
16. Schünemann HJ, Best D, Vist G, et al. Letters, numbers, symbols and words: how to communicate grades of evidence and recommendations. *CMAJ.* 2003;169(7):677-680.
17. Haldrup M, Ketharanathan B, Debrabant B et al. Embolization of the middle meningeal artery in patients with chronic subdural hematoma – a systematic review and meta-analysis. *Acta Neurochir (Wien).* 2020;162(4):777-784. doi:10.1007/s00701-020-04266-0.

18. Srivatsan A, Mohanty A, Nascimento FA et al. Middle meningeal artery embolization for chronic subdural hematoma: meta-analysis and systematic review. *World Neurosurg.* 2019;122:613-619. doi: 10.1016/j.wneu.2018.11.167.
19. Santarius T, Kirkpatrick PJ, Ganesan D et al. Use of drains versus no drains after burr-hole evacuation of chronic subdural haematoma: a randomised controlled trial. *Lancet.* 2009;374(9695):1067-1073. doi: 10.1016/S0140-6736(09)61115-6.
20. Soleman J, Lutz K, Schaedelin S et al. Subperiosteal vs subdural drain after burr-hole drainage of chronic subdural hematoma: a randomized clinical trial (cSDH-Drain-Trial). *Neurosurgery.* 2019;85(5):E825-E834. doi:10.1093/neuros/nyz095.
21. Zhang JJY, Wang S, Foo ASC et al. Outcomes of subdural versus subperiosteal drain after burr-hole evacuation of chronic subdural hematoma: a multicenter cohort study. *World Neurosurg.* 2019;131:e392-e401. doi: 10.1016/j.wneu.2019.07.168.
22. Xie Y, Lu Q, Lenahan C et al. A comparison of subperiosteal or subgaleal drainage with subdural drainage on the outcomes of chronic subdural hematoma: a meta-analysis. *World Neurosurg.* 2020;135:e723-e730. doi: 10.1016/j.wneu.2019.12.116.
23. Häni L, Vulcu S, Branca M et al. Subdural versus subgaleal drainage for chronic subdural hematomas: a post hoc analysis of the TOSCAN trial. *J Neurosurg.* 2019;133(4):1147-1155. doi: 10.3171/2019.5.JNS19858.
24. Jensen TSR, Poulsen FR, Bergholt B et al. Drain type and technique for subdural insertion after burr hole evacuation of chronic subdural hematoma. *Acta Neurochir (Wien).* 2020;162(9):2015-2017. doi:10.1007/s00701-020-04473-9.
25. Okano A, Oya S, Fujisawa N et al. Analysis of risk factors for chronic subdural haematoma recurrence after burr hole surgery: optimal management of patients on antiplatelet therapy. *Br J Neurosurg.* 2014;28(2):204-208. doi: 10.3109/02688697.2013.829563.
26. Andersen-Ranberg NC, Poulsen FR, Bergholt B. Bilateral chronic subdural hematoma: unilateral or bilateral drainage? *J Neurosurg.* 2017;126(6):1905-1911. doi: 10.3171/2016.4.JNS152642.
27. Zhao Y, Xiao Q, Tang W et al. Efficacy and safety of glucocorticoids versus placebo as an adjuvant treatment to surgery in chronic subdural hematoma: a systematic review and meta-analysis of randomized controlled clinical trials. *World Neurosurg.* 2022;159:198-206.e4. doi: 10.1016/j.wneu.2021.12.013.
28. Schucht P, Fischer U, Fung C et al. Follow-up computed tomography after evacuation of chronic subdural hematoma. *N Engl J Med.* 2019;380(12):1186-1187. doi: 10.1056/NEJMc1812507.
29. Almenawer SA, Farrokhyar F, Hong C et al. Chronic subdural hematoma management: a systematic review and meta-analysis of 34,829 patients. *Ann Surg.* 2014;259(3):449-457. doi: 10.1097/SLA.0000000000000255.
30. Dansk Neurokirurgisk Selskab. <https://dnks.dk/vejledninger/> (22. jan 2024).