



AALBORG UNIVERSITY
DENMARK

Aalborg Universitet

Bronkoskopisk udredning af perifere lungeinfiltrater

Juul, Amanda Dandanell; Arshad, Arman; Bibi, Rana; Bødtger, Uffe; Kristiansen, Pernille; Skaarup, Søren

Published in:
Ugeskrift for Læger

DOI (link to publication from Publisher):
[10.61409/V09230596](https://doi.org/10.61409/V09230596)

Creative Commons License
CC BY-NC-ND 4.0

Publication date:
2024

Document Version
Også kaldet Forlagets PDF

[Link to publication from Aalborg University](#)

Citation for published version (APA):
Juul, A. D., Arshad, A., Bibi, R., Bødtger, U., Kristiansen, P., & Skaarup, S. (2024). Bronkoskopisk udredning af perifere lungeinfiltrater. *Ugeskrift for Læger*, 186, Artikel V09230596. <https://doi.org/10.61409/V09230596>

General rights

Copyright and moral rights for the publications made accessible in the public portal are retained by the authors and/or other copyright owners and it is a condition of accessing publications that users recognise and abide by the legal requirements associated with these rights.

- Users may download and print one copy of any publication from the public portal for the purpose of private study or research.
- You may not further distribute the material or use it for any profit-making activity or commercial gain
- You may freely distribute the URL identifying the publication in the public portal -

Take down policy

If you believe that this document breaches copyright please contact us at vbn@aub.aau.dk providing details, and we will remove access to the work immediately and investigate your claim.

Statusartikel

Bronkoskopisk udredning af perifere lungeinfiltrater

Amanda Dandanell Juul^{1, 2}, Arman Arshad², Rana Bibi³, Uffe Bødtger⁴, Pernille Kristiansen⁵ & Søren Skaarup⁶

1) Forskningsenhed for Lungemedicin (Odense) – ODIN, Syddansk Universitet, 2) Lungemedicinsk Afdeling, Odense Universitetshospital, 3) Lungemedicinsk Afdeling, Aalborg Universitetshospital, 4) Lungemedicinsk Afsnit, Medicinsk Afdeling, Sjællands Universitetshospital Roskilde og Næstved Sygehus, 5) Afdeling for Lunge- og Infektionssygdomme, Københavns Universitetshospital – Bispebjerg Hospital, 6) Afdeling for Lungesygdomme og Allergi, Aarhus Universitetshospital

Ugeskr Læger 2024;186:V09230596. doi: 10.61409/V09230596

HOVEDBUDSKABER

- Udredning af perifere lungeinfiltrater er en lungemedicinsk kerneopgave.
- Bronkoskopisk udredning af perifere lungeinfiltrater er forbundet med færre komplikationer end CT-vejledt biopsi, men en konklusiv diagnose opnås ikke så hyppigt.
- Bronkoskopisk udredning af perifere lungeinfiltrater er i rivende udvikling med henblik på at øge det diagnostiske udbytte. Aktuelt er der flere metoder at vælge mellem, og nye er på vej.

Billeddiagnostisk fund af malignsuspekt, perifert lungeinfiltrat kræver videre udredning med biopsi. Hvis PET-CT er uden tegn til metastasering, er biopsi direkte fra det perifere lungeinfiltrat nødvendig for at fastslå tilstedeværelse og type af kræft [1, 2]. Lungecancer under 10 mm har den største femårsoverlevelse efter kurativ behandling [3]. Biopsi kan foretages bronkoskopisk, perkutan (transtorakal nålebiopsi) eller ultimativt ved kirurgisk fjernelse af infiltrat og omgivende lungevæv (f.eks. kileresektion) [4-7]. En konklusiv diagnose opnås hyppigst ved operation (næsten 100%), dernæst ved perkutan biopsi (80-95%) og bronkoskopisk udredning (45-75%) [5, 7-9]. Der er således størst risiko for reprocedure ved bronkoskopisk udredning [10]. Til gengæld er kirurgi ressourcetung og indebærer altid pneumothorax og indlæggelse. Perkutan biopsi er forbundet med større risiko for alvorlige komplikationer såsom pneumothorax eller blødning ($\approx 35\%$) sammenlignet med bronkoskopisk biopsitagning ($\approx 2\%$) [5, 11]. Mange patienter med perifere lungeinfiltrater er ældre, skrøbelige eller har betydende komorbiditet, herunder nedsat lungefunktion, og tåler derfor komplikationer dårligt. Der er således voksende interesse i at udvikle bronkoskopiske udredningsmetoder, som opnår konklusive diagnoser og uændret lav komplikationsrate.

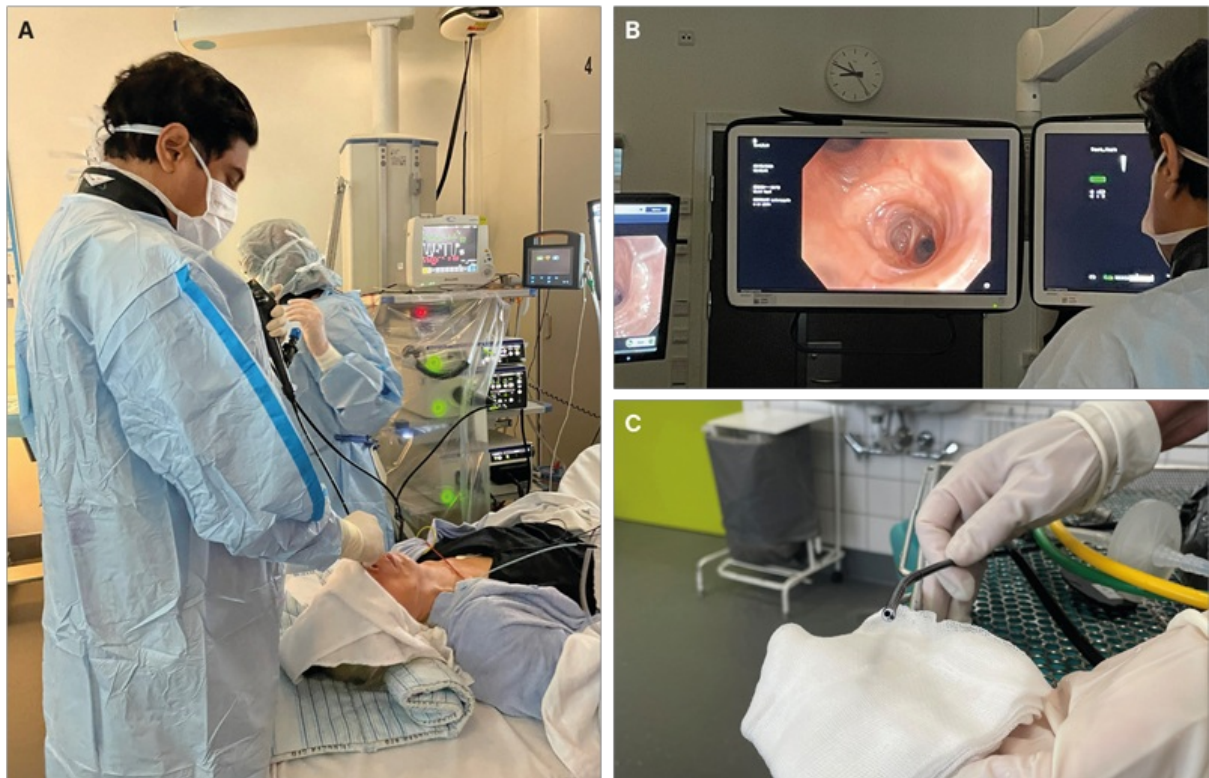I denne artikel beskrives de nuværende og fremtidige bronkoskopiske biopsimetoder af malignitetssuspekte, perifere lungeinfiltrater, og fordele og ulemper diskuteres. Endvidere kastes der et blik ind i fremtiden på de metoder, der forventes at blive en del af lungekræftudredningen i Danmark.

BRONKOSKOPI

I 1876 blev den første bronkoskopi foretaget, da en aspireret griseknogle blev fjernet fra trachea via et stift øsofagusskop [12]. De moderne, fiberoptiske bronkoskoper blev udviklet i 1970'erne og er siden blevet digitale (videochip) og 3,1-6,2 mm tynde, så de kan nå længere perifert i bronkietræet [12]. Bronkoskopet har en indre

arbejdskanal, som benyttes til sug og biopsiinstrumenter. Bronkoskopi udføres hyppigst i vågen sedation, så det tolereres, at bronkoskopet føres gennem næse eller mund forbi stemmelæber til de nedre luftveje (se **Figur 1**). Bronkoskopi kan også udføres i generel anæstesi via larynxmaske eller trakealtube [13]. Tumorer i centrale luftveje kan ses med bronkoskopet og biopteres ved direkte visualisering, men cirka to tredjedele af lungeinfiltrater er for perifere til at ses direkte [14]. Ved at kombinere bronkoskopi med andre modaliteter kan perifere lungeinfiltrater biopteres.

FIGUR 1 A. Bronkoskopi i sedation. B. Bronkoskopisk billede af bronkievejene. C. Enden af et tyndt bronkoskop.



Bronkoskopi med røntgengennemlysning

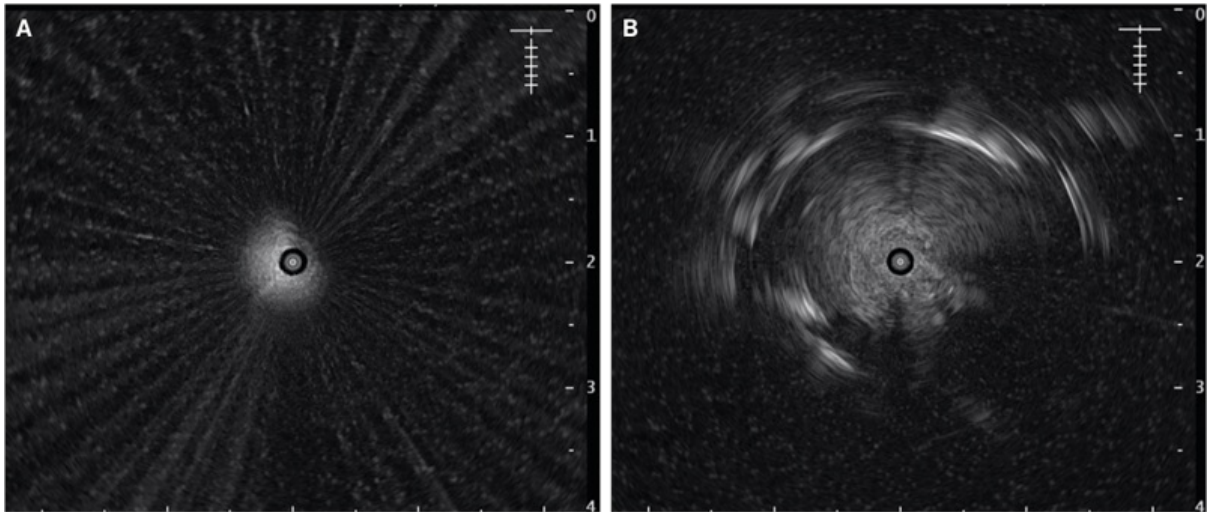
Med et mobilt, C-formet røntgenapparat (C-bue) gennemlyses patienten på bronkoskopilejet, så lunger, diafragma, hjerte, ribben, bronkoskop og infiltrater større end 20 mm ses. Mindre infiltrater kan i nogle tilfælde også erkendes, alt afhængig af densitet og beliggenhed. Røntgenstrålegangen er anterior-posterior med et todimensionalt billede. Ved at dreje og vinkle C-buen kan skopøren få en rumlig opfattelse af infiltratets tredimensionale placering, men skygger fra nonpulmonale strukturer vanskeliggør ofte vurdering af placering af biopsiinstrumenter (tang, nål, børste) i forhold til infiltratet [15]. Gennemlysning alene er derfor sjældent nok til at bioptere perifere lungeinfiltrater, men kan kombineres med andre metoder.

Radial endobronkial UL

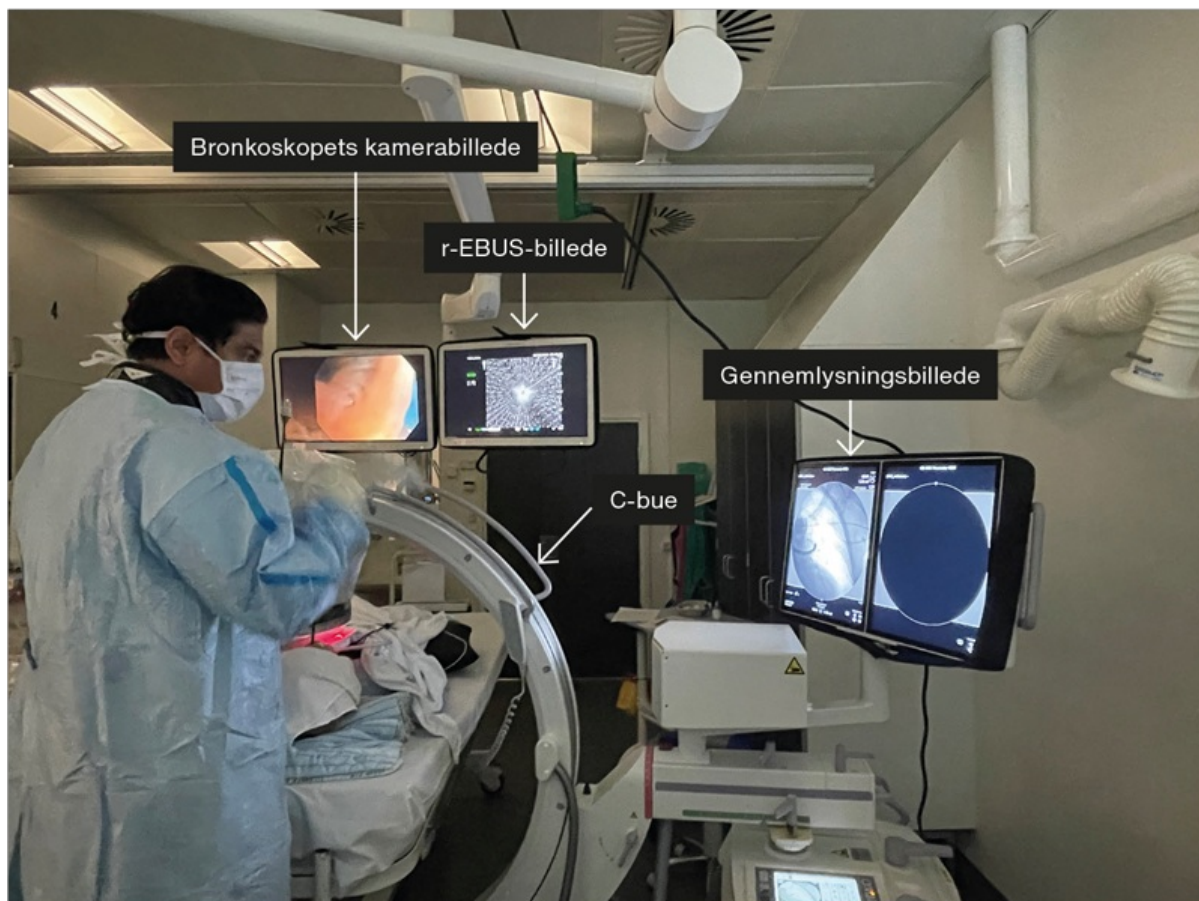
Gennem bronkoskopets arbejdskanal kan en roterende UL-probe føres ud i de tynde, perifere luftveje, såkaldt radial, endobronkial UL (r-EBUS) [16, 17]. Da det normale lungevæv er luftfyldt, giver UL-bølgerne intet ekkosignal, men kun støj, mens solide strukturer såsom tumorer og fortættet lungevæv reflekterer UL-bølgerne og vises som solidt væv på monitoren (se **Figur 2**) [16]. UL-proben er placeret i en tynd guidesheat med en metallisk spids, som ses tydeligt i gennemlysning (se **Figur 3**). Ved at bevæge UL-proben frem og tilbage i

bronkien fastslås infiltratets placering, og derefter fjernes UL-proben for at gøre plads til biopsiinstrumentet (tang, nål, børste eller fryseprobe) [18]. Med gennemlysning forsikrer skopøren sig om biopsiinstrumentets placering [19].

FIGUR 2 Billeder fra radial, endobronkial UL. **A.** Luftfyldt lungevæv uden ekkosignal, hvorfor der på billedet kun ses »støj« og ingen definerbare strukturer. **B.** En rund, velafgrænset, konsolideret struktur som tegn på, at der skannes i fortættet lungevæv.



FIGUR 3 Bronkoskopi med radial, endobronkial UL under fluoroskopi.



C-bue = mobilt, C-formet røntgenapparat; r-EBUS = radial, endobronkial UL.

Lineær endobronkial UL

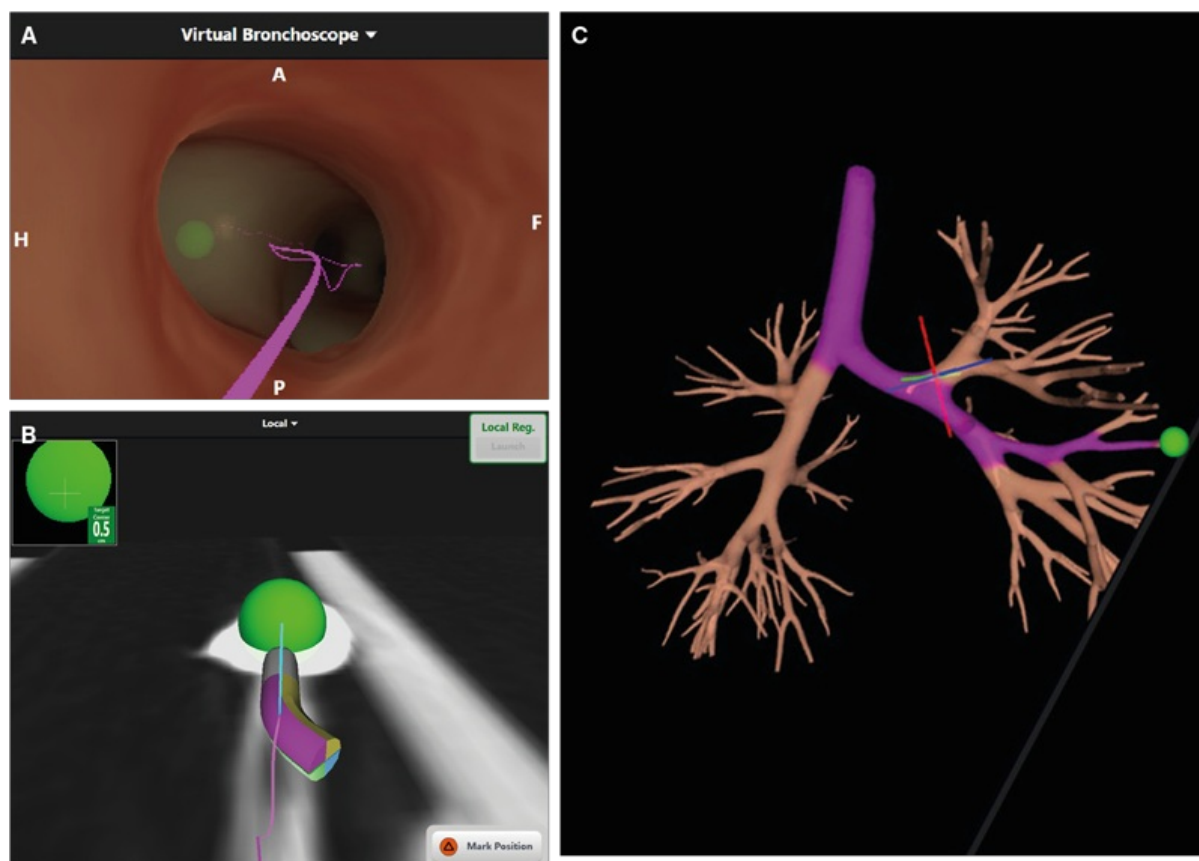
Enkelte perifere lungeinfiltrater kan på grund af bronkienær placering nås med det lineære EBUS-bronkoskop, som er standard ved mediastinal staging af lungekræft. Dette skop producerer realtids-UL-billeder af nålebioptering fra infiltratet [20].

Elektromagnetisk navigationsbronkoskopi

Bronkietræet forgrener sig eksponentielt, og det kan i nogle tilfælde være særdeles vanskeligt at finde den eksakte rute til et perifert infiltrat. Elektromagnetisk navigationsbronkoskopi (ENB) kan anvendes i sådanne tilfælde. Med et computerprogram dannes en tredimensional, virtuel model af luftvejene ud fra CT-billederne, og der laves en rute fra trachea til infiltratet (se **Figur 4**) [16]. Under bronkoskopien ligger patienten i et elektromagnetisk felt, og en navigationsprobe, der føres gennem bronkoskopets arbejdskanal, registrerer bronkoskopets bevægelser og position. Denne sammenholdes i realtid med den planlagte rute og bronkoskopets placering i forhold til CT-billederne. På den måde hjælper software til at guide skopøren til infiltratet. Selv om patientens anatomi synkroniseres med det elektromagnetiske felt, kan der være forskel i lungers luftfyldte på tidspunktet for CT, som udføres i maksimal inspiration med arme over hovedet, og ved bronkoskopien, som udføres i ikkeforceret respiration med arme langs siden. Denne uoverensstemmelse kan medføre, at der tages biopsier ved siden af infiltratet. Den manglende overensstemmelse mellem infiltratets placering på skanningen og under undersøgelsen kan foruden ændringer i vejrtrækningen eller lejringsen også skyldes, at infiltratet er

placeret i et område med stor bevægelighed, såsom lungeafsnit nær diafragma [21]. Derfor kan ENB kombineres med med r-EBUS i røntgengennemlysning for at optimere lokalisationen af infiltratet [9].

FIGUR 4 Elektromagnetisk navigationsbronkoskopi. **A.** Ruten gennem bronkievejene. **B.** Kikkerten ved infiltratet. **C.** Tredimensional model af bronkietræet med rute og infiltrat indtegnet.



HVILKEN PROCEDURE HVORNÅR?

Ovenstående metoder har hver sine fordele og ulemper, men der foreligger desværre kun få sammenlignende, randomiserede studier, som vurderer anvendelighed alene eller i kombination [22-24]. Valg af metode afhænger således primært af tilgængelighed af udstyr og lokale forhold. I flere danske centre kombineres metoderne, så ENB bruges til at guide vejen frem til infiltratet, mens placering bekræftes med r-EBUS i gennemlysning. ENB-prober er dyre og kun til engangsbrug, mens r-EBUS-prober er billigere og kan genbruges mange gange. Derfor benyttes r-EBUS uden ENB i mange centre. r-EBUS har desuden fordelen af at kunne benyttes med tyndere bronkoskoper, som er lettere at manøvrere gennem luftvejene. Tynde og ultratynde bronkoskoper tillader, at bronkoskopøren bibeholder et visuelt overblik længere perifert i bronkietræet i stedet for alene at være styret af gennemlysning eller navigation (ENB) [25].

Uanset hvilken metode eller kombination af metoder der bruges, tillader teknikken, at biopsiinstrumentet guides til infiltratet, men selve biopsitagningen foretages uden realtidsvisualisering. I modsætning til CT- eller UL-vejledte transtorakale biopsimetoder kan skopøren altså ikke se præcis, hvor biopsiinstrumentet er placeret i forhold til infiltratet [4]. Formentlig derfor er det diagnostiske udbytte mindre ved de bronkoskopiske biopsier

end ved de billeddiagnostisk vejledte biopsier [5, 8].

FREMTIDENS BRONKOSKOPI

Flere nye teknikker er på vej, og her følger en kort beskrivelse af de mest lovende.

Augmented fluoroscopy

Augmented fluoroscopy, forstærket gennemlysning, er en ny metode, der både viser vejen til infiltratet og biopsiinstrumentets placering i forhold til infiltratet [26]. Som ved ENB bruger systemet CT-billeder til at skabe en model af luftvejene og infiltratets placering, men i stedet for at bruge et elektromagnetisk felt kombineres modellen med røntgennemlysning af patienten. Under bronkoskopien roteres røntgennemlysnings-C-buen omkring patienten, så der skabes en tredimensional konstruktion, som bruges til at korrigere den virtuelle model. Softwaren i systemet kan nu synliggøre beliggenheden af infiltratet. Fordelen er, at biopsiinstrumenternes placering kan kontrolleres i forhold til den virkelige luftvejsanatomi og ikke med en model, der er baseret på tidligere CT-billeder. Herved kan skopøren se præcis, hvorfra biopsiinstrumenterne tager vævsprøven. Augmented fluoroscopy kan udføres i sedation.

Cone-beam CT

En anden og måske mere præcis metode er CT-vejledt bronkoskopi, hvor bronkoskopien foretages i en CT-skanner, så optimal placering af bronkoskop og biopsiinstrumenter realtidsbekræftes med CT [27]. Metoden er ressourcetung, kræver generel anæstesi og bruges endnu ikke i Danmark. Der findes mindre og mobile CT-skannere, der kan bruges på bronkoskopistuen (cone-beam CT). Disse anvendes i USA og få steder i Europa [28].

Robotassisterede bronkoskopisystemer

Der er gennem de senere år endvidere udviklet robotassisterede bronkoskopisystemer, hvor bronkoskopøren med controller joysticks styrer et tyndere og mere fleksibelt bronkoskop, som kan bøjes i alle retninger, og som kan komme længere perifert end et almindeligt bronkoskop [29, 30]. Desuden er robotsystemerne udstyret med moderne navigationsalgoritmer. Robotbronkoskopi kan kombineres med f.eks. augmented fluoroscopy eller cone-beam CT, men kræver generel anæstesi og er endnu ikke godkendt i Europa.

Udvikling af effektive og skånsomme bronkoskopimetoder er således i rivende udvikling, og det må forventes, at fremtidens lungekræftudredningsprogrammer indeholder nye teknikker, som gør det muligt at bioptere infiltrater, som i dag ikke er tilgængelige for bronkoskopisk biopsi. Derved kan mere skånsom udredning tilbydes til patienter, som i dag går til kirurgisk udredning, perkutan biopsi eller må følges med kontrolskanninger, hvis risikoen for komplikationer er for stor. Indførelsen af nye diagnostiske metoder er ressourcerekrævende både i udstyr og ekspertise, men den tidlige diagnose er essentiel for at forbedre overlevelsen.

Det er dog samtidig afgørende at forholde sig kritisk til den nye teknologi, der ofte er dyr og ikke er underlagt samme videnskabelige stringens som udvikling af lægemidler. Det betyder ofte, at studier, som sammenligner effektivitet, risiko og pris, ikke behøver at foreligge, før udstyret godkendes af myndigheder. Få firmaer initierer selv sådanne studier. Derfor er det nødvendigt, at kliniske afdelinger understøtter selvinitieret forskning i udredning af lungekræft, så patienter tilbydes en stadig mere rationel udredning, hvor fordele (diagnostisk træfsikkerhed) og ulemper (omkostninger + komplikationer) afvejes optimalt for patient og samfund.

KONKLUSION

Bronkoskopibaseret biopsi fra perifere lungeinfiltrater har lav komplikationsrisiko. Nye teknikker er på vej, som

forhåbentlig kan gøre undersøgelsen tilgængelig for flere patienter i stedet for procedurer med højere risiko.

Korrespondance *Amanda Dandanell Juul*. E-mail: amanda.dandanell.juul@rsyd.dk

Antaget 25. oktober 2023

Publiceret på ugeskriftet.dk 1. april 2024

Interessekonflikter Der er anført potentielle interessekonflikter. Forfatterens ICMJE-formularer er tilgængelige sammen med artiklen på ugeskriftet.dk

Referencer findes i artiklen publiceret på ugeskriftet.dk

Artikelreference Ugeskr Læger 2024;186:V09230596

doi 10.61409/V09230596

Open Access under Creative Commons licens: [CC-BY-NC-BD 4.0](https://creativecommons.org/licenses/by-nc-bd/4.0/)

SUMMARY

Bronchoscopic procedures to diagnose peripheral lung lesions

Bronchoscopy has a low risk of complications when diagnosing peripheral lung lesions suspected of malignancy, however the procedures do not always determine a diagnosis. Several modalities have been invented to improve the diagnostic yield, including radial endobronchial ultrasound and electromagnetic navigation, which are currently used by several departments in Denmark. Augmented fluoroscopy, CT-guided bronchoscopy and robotic bronchoscopy are not yet available in Denmark, but may improve the diagnostic work-up, as argued in this review.

REFERENCER

1. Callister MEJ, Baldwin DR, Akram AR et al. British Thoracic Society guidelines for the investigation and management of pulmonary nodules: accredited by NICE. *Thorax*. 2015;70(suppl 2):ii1-ii54. doi: <https://doi.org/10.1136/thoraxjnl-2015-207168>
2. Arshad A, Harders SMW, Andersen MB. Praktisk håndtering af pulmonale noduli. 2021. www.lungecancer.dk/wp-content/uploads/2021/10/Praktisk-h%C3%A5ndtering-af-pulmonale-noduli.pdf (okt 2023).
3. Van Schil PE. Non-small cell lung cancer: the new T1 categories. *F1000Res*. 2017;6:174. doi: <https://doi.org/10.12688/f1000research.10600.1>
4. DiBardino DM, Yarmus LB, Semaan RW. Transthoracic needle biopsy of the lung. *J Thorac Dis*. 2015;7(suppl 4):S304-S316.
5. Ost DE, Ernst A, Lei X et al. Diagnostic yield and complications of bronchoscopy for peripheral lung lesions. Results of the AQUIRE registry. *Am J Respir Crit Care Med*. 2016;193(1):68-77. Doi: <https://doi.org/10.1164/rccm.201507-1332OC>
6. Marchevsky AM, Changsri C, Gupta I et al. Frozen section diagnoses of small pulmonary nodules: accuracy and clinical implications. *Ann Thorac Surg*. 2004;78(5):1755-9. doi: <https://doi.org/10.1016/j.athoracsur.2004.05.003>
7. Infante M, Chiesa G, Solomon D et al. Surgical procedures in the DANTE trial, a randomized study of lung cancer early detection with spiral computed tomography: comparative analysis in the screening and control arm. *J Thorac Oncol*. 2011;6(2):327-35. doi: <https://doi.org/10.1097/JTO.0b013e318200f523>
8. Yao X, Gomes MM, Tsao MS et al. Fine-needle aspiration biopsy versus core-needle biopsy in diagnosing lung cancer: a systematic review. *Curr Oncol*. 2012;19(1):e16-e27. doi: <https://doi.org/10.3747/co.19.871>
9. Folch EE, Pritchett MA, Nead MA et al. Electromagnetic navigation bronchoscopy for peripheral pulmonary lesions: one-year results of the prospective, multicenter NAVIGATE study. *J Thorac Oncol*. 2019;14(3):445-458. doi: <https://doi.org/10.1016/j.jtho.2018.11.013>
10. Chiu YW, Kao YH, Simoff MJ et al. Costs of biopsy and complications in patients with lung cancer. *Clinicoecon Outcomes Res*. 2021;13:191-200. doi: <https://doi.org/10.2147/CEOR.S295494>
11. Heerink WJ, de Bock GH, de Jonge GJ et al. Complication rates of CT-guided transthoracic lung biopsy: meta-analysis. *Eur Radiol*. 2017;27(1):138-148. doi: <https://doi.org/10.1007/s00330-016-4357-8>

12. Panchabhai TS, Mehta AC. Historical perspectives of bronchoscopy. Connecting the dots. *Ann Am Thorac Soc.* 2015;12(5):631-41. Doi: <https://doi.org/10.1513/AnnalsATS.201502-089PS>
13. Cold KM, Vamadevan A, Nielsen AO et al. Systematic bronchoscopy: the four landmarks approach. *J Vis Exp.* 2023;(196):e65358. doi: <https://doi.org/10.3791/65358>
14. Horeweg N, van der Aalst CM, Thunnissen E et al. Characteristics of lung cancers detected by computer tomography screening in the randomized NELSON trial. *Am J Respir Crit Care Med.* 2013;187(8):848-54. Doi: <https://doi.org/10.1164/rccm.201209-1651OC>
15. Tanner NT, Yarmus L, Chen A et al. Standard bronchoscopy with fluoroscopy vs thin bronchoscopy and radial endobronchial ultrasound for biopsy of pulmonary lesions: a multicenter, prospective, randomized trial. *Chest.* 2018;154(5):1035-1043. doi: <https://doi.org/10.1016/j.chest.2018.08.1026>
16. Katsis JM, Rickman OB, Maldonado F et al. Bronchoscopic biopsy of peripheral pulmonary lesions in 2020: a review of existing technologies. *J Thorac Dis.* 2020;12(6):3253-3262. doi: <https://doi.org/10.21037/jtd.2020.02.36>
17. Hürter T, Hanrath P. Endobronchial sonography: feasibility and preliminary results. *Thorax.* 1992;47(7):565-7. Doi: <https://doi.org/10.1136/thx.47.7.565>
18. Davidsen JR, Laursen CB, Skaarup SH et al. Transbronchial lung cryobiopsy for diagnosing interstitial lung diseases and peripheral pulmonary lesions - a stepwise approach. *J Vis Exp.* 2023(197):e65753. doi: <https://doi.org/10.3791/65753>
19. Zhang L, Wu H, Wang G. Endobronchial ultrasonography using a guide sheath technique for diagnosis of peripheral pulmonary lesions. *Endosc Ultrasound.* 2017;6(5):292-299. Doi: https://doi.org/10.4103/eus.eus_48_17
20. Vilmann P, Clementsen PF, Colella S et al. Combined endobronchial and oesophageal endosonography for the diagnosis and staging of lung cancer. European society of Gastrointestinal Endoscopy (ESGE) Guideline, in cooperation with the European Respiratory Society (ERS) and the European Society of Thoracic Surgeons (ESTS). *Eur Respir J.* 2015;46(1):40-60. doi: <https://doi.org/10.1183/09031936.00064515>
21. Pritchett MA, Bhadra K, Calcutt M et al. Virtual or reality: divergence between preprocedural computed tomography scans and lung anatomy during guided bronchoscopy. *J Thorac Dis.* 2020;12(4):1595-1611. doi: <https://doi.org/10.21037/jtd.2020.01.35>
22. Bo L, Li C, Pan L et al. Diagnosing a solitary pulmonary nodule using multiple bronchoscopic guided technologies: a prospective randomized study. *Lung Cancer.* 2019;129:48-54. doi: <https://doi.org/10.1016/j.lungcan.2019.01.006>
23. Zheng X, Cao L, Zhang Y et al. A novel electromagnetic navigation bronchoscopy system for the diagnosis of peripheral pulmonary nodules: a randomized clinical trial. *Ann Am Thorac Soc.* 2022;19(10):1730-1739. doi: <https://doi.org/10.1513/AnnalsATS.202109-1071OC>
24. Eberhardt R, Anantham D, Ernst A et al. Multimodality bronchoscopic diagnosis of peripheral lung lesions: a randomized controlled trial. *Am J Respir Crit Care Med.* 2007;176(1):36-41. Doi: <https://doi.org/10.1164/rccm.200612-1866OC>
25. Oki M, Saka H, Himeji D et al. Value of adding ultrathin bronchoscopy to thin bronchoscopy for peripheral pulmonary lesions: a multicentre prospective study. *Respirology.* 2023;28(2):152-158. Doi: <https://doi.org/10.1111/resp.14397>
26. Pertzov B, Gershman E, Izhakian S et al. The LungVision navigational platform for peripheral lung nodule biopsy and the added value of cryobiopsy. *Thorac Cancer.* 2021;12(13):2007-2012. doi: <https://doi.org/10.1111/1759-7714.14003>
27. Chen LC, Yang SM, Malwade S et al. Cone-beam computed-tomography-derived augmented fluoroscopy-guided biopsy for peripheral pulmonary nodules in a hybrid operating room: a case series. *Diagnostics (Basel).* 2023;13(6):1055. doi: <https://doi.org/10.3390/diagnostics13061055>
28. Verhoeven RLJ, Futterer JJ, Hoefsloot W et al. Cone-beam CT image guidance with and without electromagnetic navigation bronchoscopy for biopsy of peripheral pulmonary lesions. *J Bronchology Interv Pulmonol.* 2021;28(1):60-69. doi: <https://doi.org/10.1097/LBR.0000000000000697>
29. Agrawal A, Hogarth DK, Murgu S. Robotic bronchoscopy for pulmonary lesions: a review of existing technologies and clinical data. *J Thorac Dis.* 2020;12(6):3279-3286. Doi: <https://doi.org/10.21037/jtd.2020.03.35>
30. Lu M, Nath S, Semaan RW. A review of robotic-assisted bronchoscopy platforms in the sampling of peripheral pulmonary lesions. *J Clin Med.* 2021;10(23):5678. doi: <https://doi.org/10.3390/jcm10235678>