



Aalborg Universitet

AALBORG UNIVERSITY  
DENMARK

## Diabetisk retinopati

Grauslund, Jakob; Andersen, Nis; Andresen, Jens; Bek, Toke; Brandi, Sara; Hajari, Javad; Knudsen, Søren Tang; Laugesen, Caroline Schmidt; Lind, Majbrit; Nielsen, Mette Slot; Schielke, Katja; Subhi, Yousif

*Published in:*  
Ugeskrift for Læger

*DOI (link to publication from Publisher):*  
[10.61409/V04240246](https://doi.org/10.61409/V04240246)

*Creative Commons License*  
CC BY-NC-ND 4.0

*Publication date:*  
2024

*Document Version*  
Også kaldet Forlagets PDF

[Link to publication from Aalborg University](#)

*Citation for published version (APA):*

Grauslund, J., Andersen, N., Andresen, J., Bek, T., Brandi, S., Hajari, J., Knudsen, S. T., Laugesen, C. S., Lind, M., Nielsen, M. S., Schielke, K., & Subhi, Y. (2024). Diabetisk retinopati. *Ugeskrift for Læger*, 186, Artikel V04240246. <https://doi.org/10.61409/V04240246>

### General rights

Copyright and moral rights for the publications made accessible in the public portal are retained by the authors and/or other copyright owners and it is a condition of accessing publications that users recognise and abide by the legal requirements associated with these rights.

- Users may download and print one copy of any publication from the public portal for the purpose of private study or research.
- You may not further distribute the material or use it for any profit-making activity or commercial gain
- You may freely distribute the URL identifying the publication in the public portal -

### Take down policy

If you believe that this document breaches copyright please contact us at [vbn@aub.aau.dk](mailto:vbn@aub.aau.dk) providing details, and we will remove access to the work immediately and investigate your claim.



## Statusartikel

## Diabetisk retinopati

Jakob Grauslund<sup>1, 2, 3</sup>, Nis Andersen<sup>4</sup>, Jens Andresen<sup>4</sup>, Toke Bek<sup>5</sup>, Sara Brandt<sup>6</sup>, Javad Hajari<sup>6</sup>, Søren Tang Knudsen<sup>7</sup>, Caroline Schmidt Laugesen<sup>8</sup>, Majbrit Lind<sup>1</sup>, Mette Slot Nielsen<sup>9</sup>, Katja Schielke<sup>10</sup> & Yousif Subhi<sup>2, 8</sup>

1) Øjenafdeling E, Odense Universitetshospital, 2) Klinisk Institut, Syddansk Universitet, 3) Steno Diabetes Center Odense, Odense Universitetshospital, 4) Danske Øjenlægers Organisation, 5) Øjenafdelingen, Aarhus Universitetshospital, 6) Afdeling for Øjensygdomme, Københavns Universitetshospital – Rigshospitalet-Glostrup, 7) Steno Diabetes Center Aarhus, Aarhus Universitetshospital, 8) Øjenafdelingen, Sjællands Universitetshospital, Roskilde, 9) Øjenafdelingen, Regionshospitalet Gødstrup, 10) Øjenafdelingen, Aalborg Universitetshospital

Ugeskr Læger 2024;186:V04240246. doi: 10.61409/V04240246

## HOVEDBUDSKABER

- Screening for diabetisk retinopati er nationalt implementeret i Danmark.
- Diabetisk øjenscreening individualiseres ud fra sygdomsstadie og risikoprofil.
- I synstruende stadier tilbydes behandling med f.eks. retinal laser og intravitreal angiostatisk terapi iht. nationale retningslinjer.

Forekomsten af diabetes er stigende og forventes at omfatte 467.000 danskere i 2030 [1]. Diabetisk retinopati (DR) er en hyppig diabetisk senkomplikation, som medfører mikrovaskulære og neurodegenerative retinale forandringer. Forandringerne kan udvikle sig til en eller begge af de to synstruende komplikationer proliferativ diabetisk retinopati (PDR) og diabetisk makulært ødem (DME), som ubehandlet kan medføre synstab eller blindhed [2]. Der er i Danmark etableret et nationalt diabetisk øjenscreeningsprogram [3], som har til formål at detektere de synstruende forandringer, så de kan blive behandlet rettidigt, og irreversibelt synstab forhindres. Screening for DR foretages hos de praktiserende øjenlæger og på hospitalsbaserede screeningsklinikker, og patienter med synstruende forandringer viderehenvises til udredning og behandling på landets øjenafdelinger.

Såvel screening som behandling af DR har tidligere været omtalt i Ugeskrift for Læger [4, 5], og aktuelle artikel har til formål at præsentere opdateret viden og hovedpunkter fra nyligt opdaterede nationale retningslinjer inden for området [6].

## Screening af diabetisk retinopati

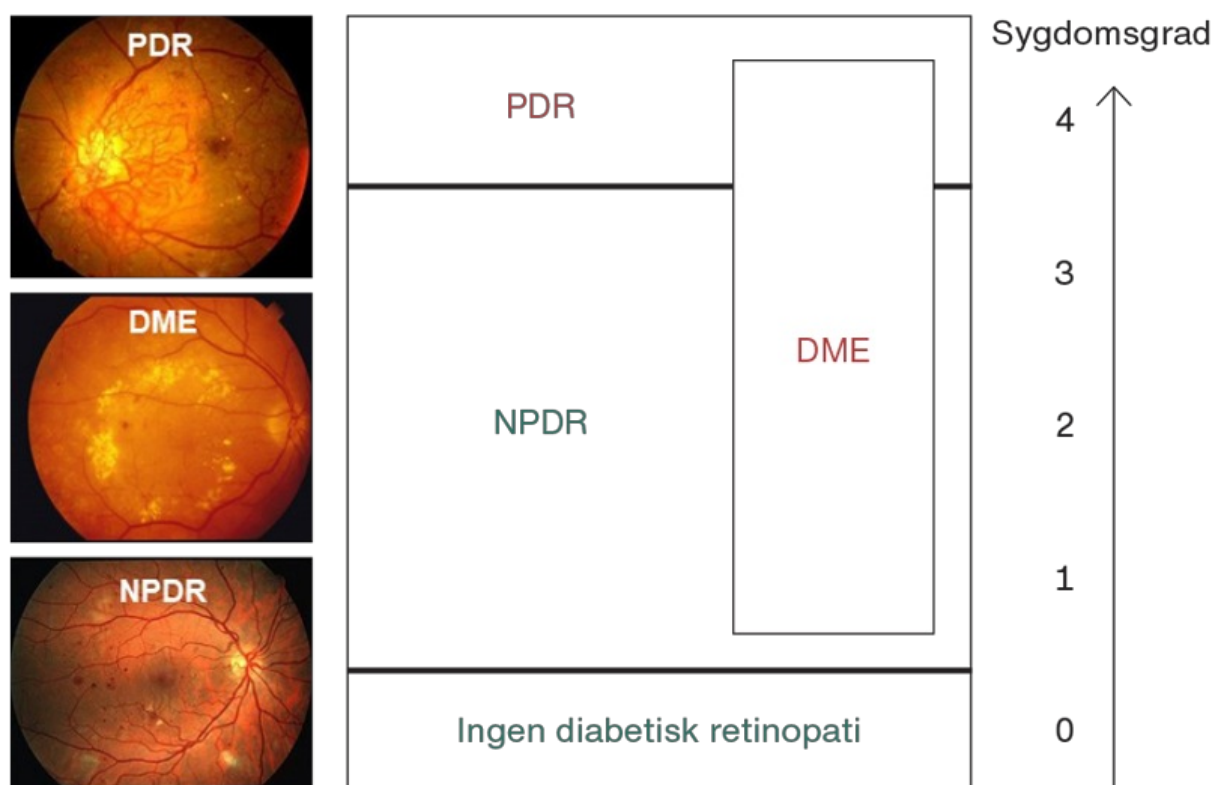
Diabetisk øjenscreening er indfaset som et nationalt screeningsprogram i Danmark. Aktiviteten dokumenteres ved obligatorisk indberetning til den nationale, validerede kvalitetsdatabase DiaBase [3, 7]. I Danmark foretages der årligt ca. 100.000 diabetiske øjenscreeninger, som gennemføres på baggrund af nationale retningslinjer fra 2018 [8] med seneste opdatering fra 2024 [6]. Disse retningslinjer indeholder både generelle og specifikke anbefalinger, hvoraf sidstnævnte omhandler sygdomsklassifikation, beskrivelse af undersøgelse samt varetagelse af screeningsforløb.

Af de generelle anbefalinger fremgår det, at alle personer med diabetes bør tilbydes livslang screening for DR, og at det er essentielt at fastholde patienter i screeningsprogrammet, idet forsinket øjenscreening er associeret

med en øget risiko for progression til synstruende forandringer [9]. Undersøgelsen kan samtidig benyttes til at fremhæve fordele ved god kontrol af blodsukker og blodtryk [10, 11] samt sikre udveksling af information om risikofaktorer (f.eks. langtidsblodsukker og DR-grad) mellem relevante aktører i primær- og sekundærsektoren såsom egen læge, praktiserende øjenlæge, hospitalsbaserede screeningsenhed og evt. diabetesambulatorium.

DR klassificeres efter International Clinical Diabetic Retinopathy Disease Severity Scale [12] med stigende sygdomsgrader 0-4 (**Figur 1**), hvor grad 0 betegner ingen DR, grad 1-3 benævnes nonproliferativ DR, og grad 4 omfatter PDR. Grad 1 består af retinale mikroaneurismer og/eller punktblødninger, hvorefter andre sygdomslæsioner såsom pletblødninger, hårde ekssudater og bløde ekssudater (cotton wool spots) kan erkendes ved grad 2. Grad 3 er kendetegnet ved talrige blødninger, venøse haustreringer eller intraretinale mikrovaskulære abnormaliteter. Skaderne på nethindens blodkar fører til kapillær okklusion og retinal iskæmi, som stimulerer udvikling af retinale karydannelser (grad 4). DME kan opstå på alle sygdomsstadier og er karakteriseret ved ekssudater og ødem i maculaområdet. DME inddeles på baggrund af forandringernes afstand fra foveola som central (< 500 µm) og ikkecentral (500-1500 µm) DME, hvor behandling vanligvis kun tilbydes ved førstnævnte [13].

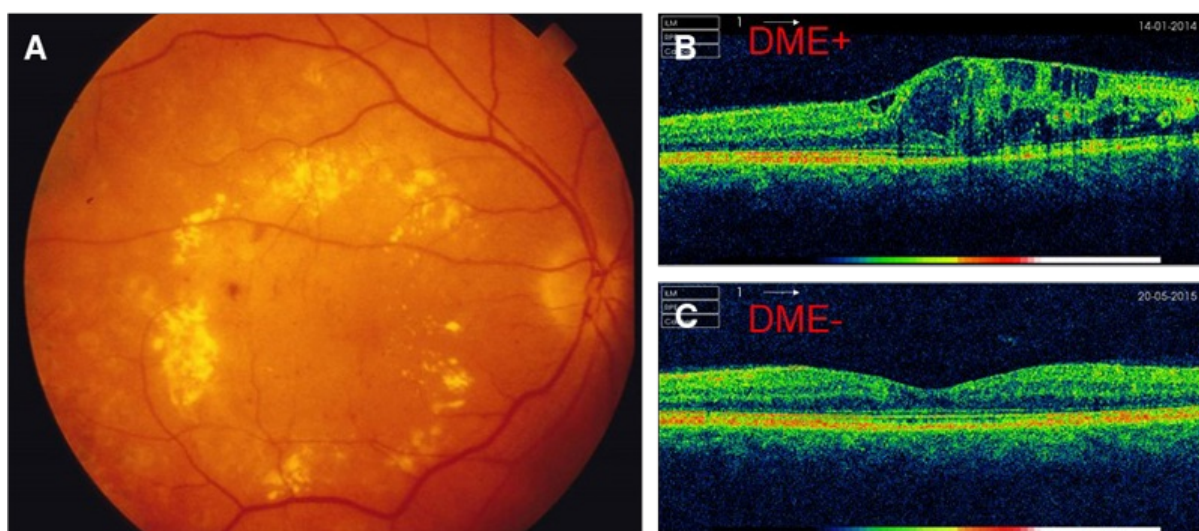
**FIGUR 1** Stadietinddeling af diabetisk retinopati, som inddeles efter International Clinical Diabetic Retinopathy Disease Severity Scale i grad 0-4 [12]. Diabetisk makulært ødem (DME) kan være til stede ved alle sygdomsgrader. Patienter med proliferativ diabetisk retinopati (PDR) og/eller DME skal henvises til behandling.



NPDR = nonproliferativ diabetisk retionpati. ■ Screening ■ Behandling

Ved foretagelse af undersøgelser er det specificeret, at diabetisk øjenscreening omhandler måling af korrigeret visus (med bedste subjektive brillekorrektion), visualisering af nethinden med fundusfotos (som minimum to fotos på 45 grader pr. øje) og evt. optisk kohærenstomografi (OCT) af macula. Der skal om muligt anvendes fundusfotografering, som har højere sensitivitet end indirekte oftalmoskopi [14], og det er vigtigt at sikre sufficient visualisering af nethinden ved at fotografere flere områder og anvende pupildilatation [15]. Hvis fundusfotografering rejser mistanke om DME, f.eks. ved klinisk signifikant synstap, centrale blødninger og/eller hårde eksudater, bør undersøgelsen suppleres med OCT, som giver mulighed for vurdering af makulas enkelte lag og måling af tykkelsen (Figur 2) [16].

**FIGUR 2** Klinisk mistanke om diabetisk makulært ødem (DME) rejses ved tilstedeværelsen af makulære blødninger og hårde ekssudater på fundusfoto (A). Man vil herefter supplere med optisk koherenstomografi, som kan vise, hvorvidt der forefindes DME (B) eller ej (C).



Ved type 1-diabetes starter screening for DR efter fem års diabetesvarighed, hvorimod screening allerede indledes ved sygdomsdebut ved type 2-diabetes (pga. potentiel usikkerhed om reelt tidspunkt for sygdomsdebut). Børn bør tidligst screenes i 12-årsalderen og kan generelt anvende forlængede screeningsintervaller pga. lav risiko for DR før voksenalderen [17]. De vigtigste ændringer i det nationale diabetiske øjenscreeningsprogram er foretaget i forhold til de anvendte screeningsintervaller pga. en nedsat risiko for udvikling af synstruende DR hos den enkelte patient i takt med de bedre muligheder for at sikre optimal glykæmisk kontrol med glukosesensorer, insulinpumper og antidiabetisk behandling. Der anvendes fleksible, individuelle screeningsintervaller, og som det fremgår af Tabel 1 fastsættes intervallet til næste øjenscreening ud fra graden af DR på mest udtalte øje og værdien af senest kendte HbA<sub>1c</sub>. F.eks. betyder dette, at patienter uden DR skal screenes med mindst 24 måneders intervaller, da det blandt 145.527 danske patienter med diabetes uden DR er beregnet, at risikoen for, at DR progredierer til PDR i løbet af 24 måneder i gennemsnit blot er 0,20% (stigende til blot 0,67% hos patienter med dysreguleret type 1-diabetes) [18]. Screeningsintervallet forkortes i takt med stigende grad af DR og/eller begyndende udvikling af DME.

**TABEL 1** Anbefalet varighed af interval mellem øjenscreeninger ud fra graden af diabetisk retinopati og diabetisk makulært ødem på mest udtalte øje og værdien af senest kendte HbA<sub>1c</sub>-niveau eller behov for henvisning ved screening for diabetisk retinopati.

	HbA <sub>1c</sub> -niveau	
	≤ 80 mmol/mol <sup>a</sup>	> 80 mmol/mol
<i>Ikkebehandlingskrævende DR</i>		
Grad af DR, ved ingen DME:		
0: ingen DR		24 mdr. <sup>b</sup>
1: mild NPDR	24 mdr.	12 mdr.
2: moderat NPDR	12-24 mdr.	6-12 mdr.
3: svær NPDR	3-12 mdr.	3 mdr.
4: PDR, stabil/behandlet	6-12 mdr.	3-12 mdr.
Grad af DME <sup>c</sup> :		
Ikkecentralt <sup>d</sup>		3-6 mdr.
Centralt <sup>e</sup> , uden subjektivt/objektivt visustab		
<i>Behandlingskrævende DR</i>		
Grad af DR:		
4: PDR, nyopstået/recidiv <sup>f</sup>		Henvises til øjenafdeling
Grad af DME:		
Centralt, med subjektivt/objektivt visustab		Henvises til øjenafdeling

DME = diabetisk makulært ødem; DR = diabetisk retinopati; NPDR = nonproliferativ diabetisk retinopati; PDR = proliferativ diabetisk retinopati.

a) Ved ukendt HbA<sub>1c</sub>-niveau medgives samme screeningsinterval som ved HbA<sub>1c</sub>-niveau ≤ 80 mmol/mol.

b) Kan fra og med 2. screeningsundersøgelse forlænges op til højst 48 mdr.

c) Både behandlet og ubehandlet.

d) Ødem 500-1.500 µm fra foveola.

e) Ødem < 500 µm fra foveola.

f) I sjældne tilfælde kan patienter henvises med svær NPDR, hvis der tillige er tale om udtalt retinal iskæmi, hurtig sygdomsprogression eller udfordret complians.

## Behandling af proliferativ diabetisk retinopati

Eftersom PDR indledningsvist er asymptomatisk, er det især denne tilstand, som ønskes detekteret ved diabetisk øjenscreening, således at rettidig behandling kan igangsættes. De vigtigste risikofaktorer for udvikling af PDR blandt danske patienter er graden af DR, varigheden af diabetes, systemisk komorbiditet samt brug af insulin og antihypertensiv medicin [19]. PDR diagnosticeres ved fundusfotografering eller evt. oftalmoskopisk.

Forandringerne kan også fremstilles ved fluoresceinangiografi, der også kan afsløre iskæmiske nethindeområder.

PDR opstår som en kompensatorisk retinal karnydannelse som følge af svær retinal iskæmi. Ubehandlet vil op til 37% udvikle svært synstab, hvis de skrøbelige karnydnannelser brister og/eller medfører traktionsbetinget nethindeløsning [20]. Toårsrisikoen for svært synstab kan dog reduceres med 61% ved panretinal laserbehandling [21], som har til formål at nedsætte nethindens iltforbrug ved destruktion af netindens perifere

fotoreceptorer. Intravitreal angiostatisk terapi med vækstfaktorhæmmere har samme effekt og giver muligvis mindre påvirkning af synsfeltet end panretinal laser [22, 23], men er en bekostelig behandling, som i modsætning til retinal laser kræver hyppig gentagelse. Endvidere kan afbrydelse af angiostatisk behandling medføre hurtig sygdomsprogression.

Hvis PDR kompliceres af glaslegemeblødning, vil man oftest observere spontanforløbet og herefter give panretinal laserbehandling, såfremt blødningen resorberes. Operativ fjernelse af glaslegemet (vitrektomi) vil ofte overvejes ved manglende opklaring inden for tre måneder, recidiverende blødninger, præmakulær blødning eller udtalte retinale karyndannelser [24]. PDR kan ligeledes kompliceres af fibrovaskulær traktion ved de store retinale arkadekar, og dette kan udvikles til en regelret traktionsbetinget nethindeløsning. Vitrektomi vil ofte overvejes ved makulær påvirkning, sygdomsprogression eller udvikling af nethindeløsning [25]. Det er muligt at supplere vitrektomi med præoperativ indgift af intravitreal angiostatisk vækstfaktorhæmmer, men generelt er det vigtigt at være påpasselig med at give denne behandling ved fibrose eller fibrovaskulær traktion, idet intravitreale vækstfaktorhæmmere i sig selv øger risikoen for nethindeløsning [26].

Efter endt behandling for PDR vil patienterne oftest blive observeret nogle måneder og herefter blive tilbagehenvist til screeningsprogrammet, hvorfra der atter kan foretages genhenvisning til supplerende panretinal laserterapi, intravitreal angiostatisk behandling eller fornyet vitrektomi, hvis der observeres tiltagende retinale karyndannelser og/eller senblødninger trods den givne behandling.

## Behandling af diabetisk makulært ødem

DME opstår ved nedbrydning af den indre blod-retina-barriere, der skader de retinale neuroner og dermed synsfunktionen. Behandling vil vanligvis indledes hos patienter med central DME og visusnedsættelse (< 0,8 Snellen), idet man hos denne gruppe kan forvente den bedste effekt af behandlingen [13].

Førstevalgsbehandling er intravitreal vækstfaktorhæmmende behandling [27], som nedregulerer vascular endothelial growth factor (VEGF), idet opreguleret VEGF udløser sygdommen ved at nedbryde den indre blod-retina-barriere. Der indledes oftest med tre injektioner med en måneds mellemrum, hvorefter behandlingshyppigheden justeres efter det kliniske respons. Makulær retinal laserbehandling har tidligere været førstevalgsbehandling ved DME [28], men benyttes nu oftest hos patienter med ikkecentral DME eller som supplement til intravitreal angiostatisk behandling. Det er ligeledes muligt at supplere med indsættelse af langtidsvirkende steroiddepot, som kan mindske behandlingsbyrden, men samtidig har en øget risiko for bivirkninger i form af øget intraokulært tryk og katarakt.

Behandlingen er ofte langvarig med gentagne intravitreale injektioner, og effekten vurderes løbende med måling af visus, fundusfotografering og OCT. Hvis der opnås funktionel og strukturel stabilitet i mindst seks måneder, kan behandlingen som regel afsluttes, og patienterne kan genhenvises til screeningsprogrammet.

## Konklusion

DR er fortsat en hyppig og potentielt synstruende mikrovaskulær langtidskomplikation i forbindelse med diabetes, og livslang diabetisk øjenscreening anbefales i Danmark til alle personer med diabetes. Antallet af nyttilkomne blinde diabetespacienter er i løbet af de seneste tyve år reduceret med 78% [29], formentlig som afledt effekt af det nationale diabetiske øjenscreeningsprogram og de bedre muligheder for at sikre optimal antihyperglykæmisk behandling. I takt med dette har det været muligt at tilpasse fokus for det nationale diabetiske øjenscreeningsprogram, så det nu sigter mod at undgå excessiv screening samt at fastholde patienterne i screeningsprogrammet. Der er store regionale forskelle i tilslutningen til screeningsprogrammet,



og forekomsten af synstruende DR er relateret til socioøkonomiske faktorer som f.eks. uddannelsesbaggrund [30].

Danmark er blandt verdens førende lande inden for diabetisk øjenscreening, og så vidt vides det eneste land, som tilbyder OCT lokalt på det enkelte screeningssite hos de patienter, hvor man har mistanke om DME. Dette giver mulighed for en umiddelbar afklaring af, om der er udviklet behandlingskrævende DME. Foruden en bedre diagnostisk sikkerhed ved at supplere fundusfotografering med OCT medfører dette en bedre ressourceudnyttelse, idet kun sandt screeningspositive patienter henvises til behandling, og falsk positive undgår bekymring ved at skulle vente på yderligere diagnostisk afklaring i et sygehusforløb.

Med de nye nationale retningslinjer for diabetisk øjenscreening er desuden sikret en optimeret ressourceudnyttelse, da screeningsintervallerne er tilpasset danske forhold med konkrete beregninger beroende på et stort nationalt datamateriale [18]. Desuden åbnes nu op for muligheden for at benytte kunstig intelligens til automatisk billedanalyse, såfremt den falder i tråd med de øvrige anbefalinger.

I denne statusartikel er ydermere præsenteret hovedpunkterne for de nye nationale retningslinjer for behandling af synstruende DR. Det er vores håb, at det i samarbejde med øvrige aktører i sundhedsvæsenet bliver muligt at sikre, at Danmark som det første land i verden udrydder diabetesbetinget blindhed.

**Korrespondance** Jakob Grauslund. E-mail: [jakob.grauslund@rsyd.dk](mailto:jakob.grauslund@rsyd.dk)

**Antaget** 23. juni 2024

**Publiceret på** [ugeskriftet.dk](https://ugeskriftet.dk) 9. september 2024

**Interessekonflikter** Der er anført potentielle interessekonflikter. Forfatterernes ICMJE-formularer er tilgængelige sammen med artiklen på [ugeskriftet.dk](https://ugeskriftet.dk)

**Referencer** findes i artiklen publiceret på [ugeskriftet.dk](https://ugeskriftet.dk)

**Artikelreference** Ugeskr Læger 2024;186:V04240246.

doi [10.61409/V04240246](https://doi.org/10.61409/V04240246)

**Open Access** under Creative Commons License [CC BY-NC-ND 4.0](https://creativecommons.org/licenses/by-nc-nd/4.0/)

## SUMMARY

### Diabetic retinopathy

Diabetic retinopathy (DR) is the most common complication in patients with diabetes, and screening for sight-threatening end-stages is indicated to avoid severe visual loss. Screening of DR is nationally implemented in Denmark according to evidence-based national guidelines, which includes the use of individualised screening intervals. Treatment is indicated for proliferative DR and diabetic macular oedema, and treatment modalities include retinal laser therapy, intravitreal angiostatic therapy, and vitrectomy. In this review, we summarise the current guidelines for screening and treatment of DR in Denmark.

## REFERENCER

1. Carstensen B, Ronn PF, Jorgensen ME. Components of diabetes prevalence in Denmark 1996-2016 and future trends until 2030. *BMJ Open Diabetes Res Care*. 2020;8(1):e001064. <https://doi.org/10.1136/bmjdr-2019-001064>
2. Stefansson E, Bek T, Porta M et al. Screening and prevention of diabetic blindness. *Acta Ophthalmol Scand*. 2000;78(4):374-385. <https://doi.org/10.1034/j.1600-0420.2000.078004374.x>
3. Andersen N, Hjortdal JO, Schielke KC et al. The Danish Registry of Diabetic Retinopathy. *Clin Epidemiol* 2016;8:613-619.

<https://doi.org/10.2147/CLEP.S99507>

4. Grauslund J. Fotoscreening for diabetisk retinopati. *Ugeskr Læger*. 2017;179:V02170170.
5. Grauslund J. Behandling af synstruende diabetisk retinopati. *Ugeskr Læger* 2018;180:V11170870.
6. Dansk Oftalmologisk Selskab. Guidelines. <https://dansk-oftalmologisk-selskab.dk/nuvaerende-guidelines/> (13. aug 2024).
7. Thykjaer AS, Andresen J, Andersen N et al. Inter-grader reliability in the Danish screening programme for diabetic retinopathy. *Acta Ophthalmol*. 2023;101(7):783-788. <https://doi.org/10.1111/aos.15667>
8. Grauslund J, Andersen N, Andresen J et al. Evidence-based Danish guidelines for screening of diabetic retinopathy. *Acta Ophthalmol*. 2018;96(8):763-769. <https://doi.org/10.1111/aos.13936>
9. Thykjaer AS, Andersen N, Bek T et al. Attendance in a national screening program for diabetic retinopathy: a population-based study of 205,970 patients. *Acta Diabetol*. 2022;59(11):1493-1503. <https://doi.org/10.1007/s00592-022-01946-4>
10. Diabetes Control and Complications Trial Research Group, Nathan DM, Genuth S et al. The effect of intensive treatment of diabetes on the development and progression of long-term complications in insulin-dependent diabetes mellitus. *N Engl J Med*. 1993;329(14):977-986. <https://doi.org/10.1056/NEJM199309303291401>
11. UK Prospective Diabetes Study Group. Tight blood pressure control and risk of macrovascular and microvascular complications in type 2 diabetes: UKPDS 38. *BMJ* 1998;317(7160):703-713. <https://doi.org/10.1136/bmj.317.7160.703>
12. Wilkinson CP, Ferris FL 3rd, Klein RE et al. Proposed international clinical diabetic retinopathy and diabetic macular edema disease severity scales. *Ophthalmology*. 2003;110(9):1677-1682. [https://doi.org/10.1016/S0161-6420\(03\)00475-5](https://doi.org/10.1016/S0161-6420(03)00475-5)
13. Baker CW, Glassman AR, Beaulieu WT et al. Effect of initial management with aflibercept vs laser photocoagulation vs observation on vision loss among patients with diabetic macular edema involving the center of the macula and good visual acuity: a randomized clinical trial. *JAMA*. 2019;321(19):1880-1894. <https://doi.org/10.1001/jama.2019.5790>
14. Lin DY, Blumenkranz MS, Brothers RJ et al. The sensitivity and specificity of single-field nonmydriatic monochromatic digital fundus photography with remote image interpretation for diabetic retinopathy screening: a comparison with ophthalmoscopy and standardized mydriatic color photography. *Am J Ophthalmol*. 2002;134(2):204-213. [https://doi.org/10.1016/S0002-9394\(02\)01522-2](https://doi.org/10.1016/S0002-9394(02)01522-2)
15. Kárason KT, Vo D, Grauslund J et al. Comparison of different methods of retinal imaging for the screening of diabetic retinopathy: a systematic review. *Acta Ophthalmol*. 2022;100(2):127-135. <https://doi.org/10.1111/aos.14767>
16. Wong RL, Tsang CW, Wong DS et al. Are we making good use of our public resources? The false-positive rate of screening by fundus photography for diabetic macular oedema. *Hong Kong Med J*. 2017;23(4):356-364. <https://doi.org/10.12809/hkmj166078>
17. Lueder GT, Silverstein J, American Academy of Pediatrics Section on O et al. Screening for retinopathy in the pediatric patient with type 1 diabetes mellitus. *Pediatrics*. 2005;116(1):270-273. <https://doi.org/10.1542/peds.2005-0875>
18. Grauslund J, Stokholm L, Andersen N et al. Risk of 2-year progression from no diabetic retinopathy to proliferative diabetic retinopathy in accordance with glycaemic regulation in 145 527 persons with diabetes in a national cohort. *Acta Ophthalmol*. 2024;102(3):e407-e409. <https://doi.org/10.1111/aos.15806>
19. Dinesen S, Stokholm L, Subhi Y et al. Five-Year Incidence of Proliferative Diabetic Retinopathy and Associated Risk Factors in a Nationwide Cohort of 201 945 Danish patients with diabetes. *Ophthalmol Sci*. 2023;3(3):100291. <https://doi.org/10.1016/j.xops.2023.100291>
20. Photocoagulation treatment of proliferative diabetic retinopathy: the second report of diabetic retinopathy study findings. *Ophthalmology*. 1978;85(1):82-106.
21. Preliminary report on effects of photocoagulation therapy. The Diabetic Retinopathy Study Research Group. *Am J Ophthalmol*. 1976;81(4):383-396. [https://doi.org/10.1016/0002-9394\(76\)90292-0](https://doi.org/10.1016/0002-9394(76)90292-0)
22. Sivaprasad S, Prevost AT, Vasconcelos JC et al. Clinical efficacy of intravitreal aflibercept versus panretinal photocoagulation for best corrected visual acuity in patients with proliferative diabetic retinopathy at 52 weeks (CLARITY): a multicentre, single-blinded, randomised, controlled, phase 2b, non-inferiority trial. *Lancet*. 2017;389(10085):2193-2203. [https://doi.org/10.1016/S0140-6736\(17\)31193-5](https://doi.org/10.1016/S0140-6736(17)31193-5)
23. Gross JG, Glassman AR, Liu D et al. Five-year outcomes of panretinal photocoagulation vs intravitreal ranibizumab for proliferative diabetic retinopathy: a randomized clinical trial. *JAMA Ophthalmol*. 2018;136(10):1138-1148. <https://doi.org/10.1001/jamaophthalmol.2018.3255>

24. Early vitrectomy for severe vitreous hemorrhage in diabetic retinopathy. Two-year results of a randomized trial. Arch Ophthalmol 1985;103(11):1644-1652. <https://doi.org/10.1001/archophth.1985.01050110038020>
25. Two-year course of visual acuity in severe proliferative diabetic retinopathy with conventional management. Ophthalmology. 1985;92(4):492-502. [https://doi.org/10.1016/S0161-6420\(85\)34002-2](https://doi.org/10.1016/S0161-6420(85)34002-2)
26. Antoszyk AN, Glassman AR, Beaulieu WT et al. Effect of intravitreal aflibercept vs vitrectomy with panretinal photocoagulation on visual acuity in patients with vitreous hemorrhage from proliferative diabetic retinopathy: a randomized clinical trial. JAMA. 2020;324(23):2383-2395. <https://doi.org/10.1001/jama.2020.23027>
27. Wells JA, Glassman AR, Ayala AR et al. Aflibercept, bevacizumab, or ranibizumab for diabetic macular edema: two-year results from a comparative effectiveness randomized clinical trial. Ophthalmology. 2016;123(6):1351-1359. <https://doi.org/10.1016/j.ophtha.2016.02.022>
28. Early Treatment Diabetic Retinopathy Study Research Group. Photocoagulation for diabetic macular edema. Arch Ophthalmol. 1985;103(12):1796-1806. <https://doi.org/10.1001/archophth.1985.01050120030015>
29. Blindbaek S, Stokholm L, Heegaard S et al. Diabetes-related blindness between 1999 and 2018 in Denmark [abstract]. Eur J Ophthalmol. 2021;31(2 Suppl.):21-22.
30. Bek T. Low educational level increases the incidence of vision-threatening diabetic retinopathy. Dan Med J 2020;67(10):A03200181.