



Aalborg Universitet

AALBORG UNIVERSITY  
DENMARK

## Akut unilateral makulopati efter hånd-, fod- og mundsygdom

Roshanth, Nirrooja; Christensen, Louise Fischer; Chakari, Kehan Jalaludin ; Mansour, Ibrahim

*Published in:*  
Ugeskrift for Læger

*Creative Commons License*  
CC BY-NC-ND 4.0

*Publication date:*  
2023

*Document Version*  
Også kaldet Forlagets PDF

[Link to publication from Aalborg University](#)

### *Citation for published version (APA):*

Roshanth, N., Christensen, L. F., Chakari, K. J., & Mansour, I. (2023). Akut unilateral makulopati efter hånd-, fod- og mundsygdom. *Ugeskrift for Læger*, 185(19), 1802-1803. Artikel V12220788.  
<https://ugeskriftet.dk/videnskab/akut-unilateral-makulopati-efter-hand-fod-og-mundsygdom>

### **General rights**

Copyright and moral rights for the publications made accessible in the public portal are retained by the authors and/or other copyright owners and it is a condition of accessing publications that users recognise and abide by the legal requirements associated with these rights.

- Users may download and print one copy of any publication from the public portal for the purpose of private study or research.
- You may not further distribute the material or use it for any profit-making activity or commercial gain
- You may freely distribute the URL identifying the publication in the public portal -

### **Take down policy**

If you believe that this document breaches copyright please contact us at [vbn@aub.aau.dk](mailto:vbn@aub.aau.dk) providing details, and we will remove access to the work immediately and investigate your claim.

## Kasuistik

Ugeskr Læger 2023;185:V12220788

# Akut unilateral makulopati efter hånd-, fod- og mundsygdom

Nirrooja Roshanth, Louise Fischer Christensen, Kehan Jalaludin Chakari & Ibrahim Mansour

Øjenafdelingen, Aalborg Universitetshospital

Ugeskr Læger 2023;185:V12220788

Hånd-, fod- og mundsygdom skyldes forskellige typer af enterovirus (oftest coxsackievirusarter) og rammer hyppigst børn, men voksne kan også rammes. Komplikationer er sjældne, og tilstanden kræver som udgangspunkt ingen behandling. Diagnosen stilles klinisk [1].

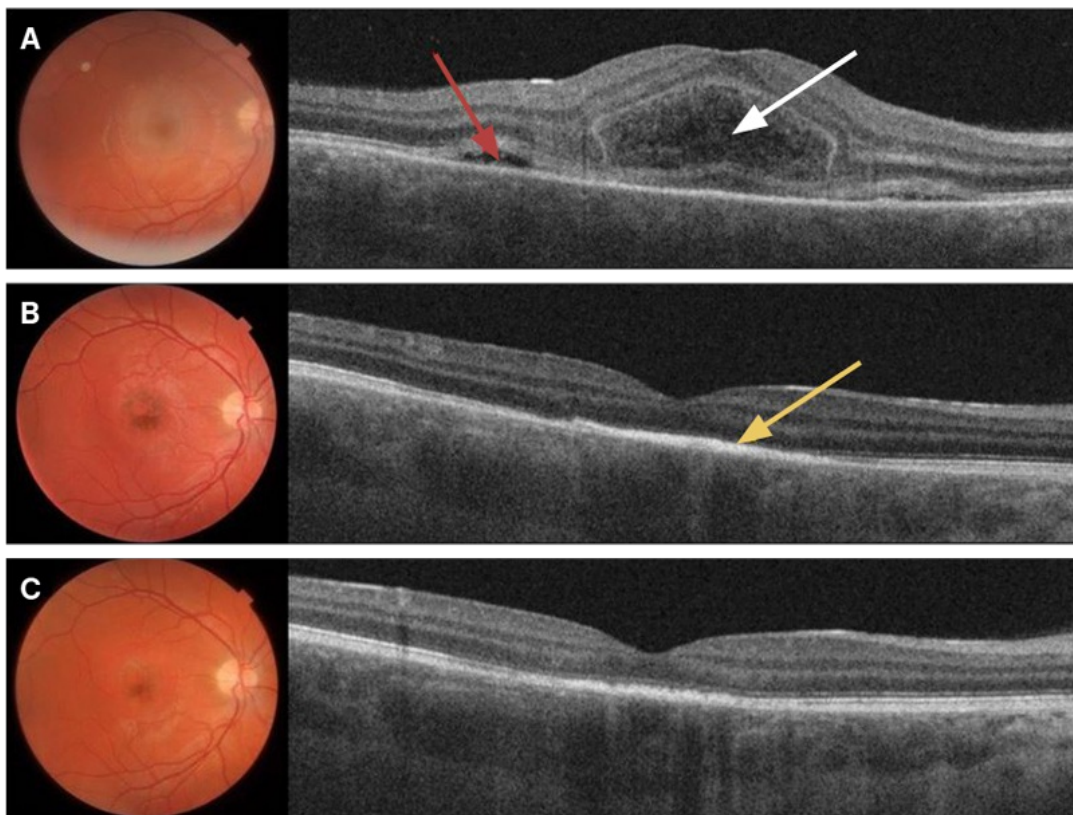
Posterior øjeninvolvering som led i tilstanden er sjælden og helt overvejende beskrevet kasuistisk [2]. Vi beskriver her en sygehistorie med en ung mand, som havde et illustrativt forløb af akut unilateral makulopati i relation til et i øvrigt klassisk tilfælde af hånd-, fod- og mundsygdom.

### SYGEHISTORIE

En 28-årig tidligere rask kaukasisk mand blev akut henvist til en øjenafdeling fra egen øjnlæge grundet tre dages tiltagende central synssløring for højre øje. Anamnestisk havde han været eksponeret for hånd-, fod- og mundsygdom via sin nevø ca. halvanden uge forinden og havde to dage efter eksponeringen fået halssmerter og udslæt med vesikeldannelse på hænder og fødder. Udslættet forsvandt i løbet af en uge. I øvrigt havde han ingen øjengener eller gener fra de øvrige organsystemer.

Objektivt var bedst korrigerede visus 0,25 på højre øje, mens visus på venstre øje var 1,0 uden korrektion. Højresidig fundusundersøgelse og posterior optisk kohærenstomografi (OCT) viste subretinal og intraretinal væske (**Figur 1A**). Undersøgelse af øjets forreste segment var opfaldende. Undersøgelsen af venstre øje var normal, og det intraokulære tryk var normalt på begge øjne.

**FIGUR 1** Fundusbilleder og tilhørende tværsnit gennem fovea undersøgt med optisk kohærenstomografi (OCT) ved første kontakt (**A**) samt efter henholdsvis tre uger (**B**) og tre en halv måned (**C**). På A (fundusfotoet) ses en let gullig placoid serøs afløsning i macula, og på det ledsagende OCT-billede ses subfovealt et kuppelformet intraretinalt cystisk ekssudat med opsplitning i fotoreceptorlaget (hvid pil) samt ledsagende subretinal væske (rød pil). På B er det makulære ødem fuldstændig aftaget. På fundusfotoet ses tilkomne pigmentforandringer i centrum, og på OCT-billedet ses det retinale pigmentepitel fortykket, uregelmæssigt og med øget hyperreflektivitet (gul pil) og der er disorganisering af de retinale lag som tegn på tidligere påvirkning. På C er både de centrale pigmentforandringer (fundusfoto) og den øgede hyperreflektivitet (OCT-billedet) aftagede. På OCT-billedet ses vedvarende nogen disorganisering og stedvis atrofi i ydre retina.



Ved en opfølgende kontrol tre uger senere var det bedst korrigerede visus på højre øje bedret til 0,5, og det retinale ødem var forsvundet. Undersøgelse af bagre segment viste tilkommet foveal pigmentforandring, det retinale pigmentepitel (RPE) var fortykket, og der var øget

hyperreflektivitet (Figur 1B).

For at udelukke anden genese end formodet coxsackievirus supplerede man med røntgenundersøgelse af thorax, der viste normale forhold, samt blodprøver omfattende måling af hæmoglobin, erythrocytvolumen, leukocytter med differentialtælling, albumin, eGFR, kreatinin, ALAT, basisk fosfatase, fosfolipidantistoffer, interleukin 2-receptor, plasma-ACE og syfilisprøver. Fraset et marginalt forhøjet plasma-ACE-niveau, der ikke blev anset for klinisk relevant, var alle prøver normale.

Ved kontrol tre en halv måned efter den initiale kontakt var visus på det afficerede øje spontant bedret til 1,0, og den makulære pigmentering og fortykkelsen af RPE var aftaget (Figur 1C). Patienten havde monokulært let sløring i centrum for højre øje, men var ellers symptomfri.

## DISKUSSION

Unilateral akut idiopatisk makulopati er en sjælden inflammatorisk makulær sygdom, der rammer ydre retina og choroidea, og som første gang blev beskrevet i 1991 [3]. Tilstanden forudgås ofte af influenzalignende symptomer, hvilket tyder på viral ætiologi. Især er der fundet association med coxsackievirus [2]. Patofysiologien er ikke klarlagt. Hovedsageligt er der mistanke om enten direkte viral skade eller et autoimmunt respons udløst af vira [4, 5]. Der er kun få rapporter i litteraturen om hånd-, fod- og mundsygdom med associeret akut makulopati [2, 5]. Der er ikke desto mindre stor overensstemmelse i forløb og kliniske fund mellem de beskrevne tilfælde, som også korrelerer med denne sygehistorie. Selvom hånd-, fod- og mundsygdom primært rammer børn, så er udvikling af akut makulopati overvejende beskrevet hos raske unge voksne [2, 4, 5]. Synspåvirkningen er oftest unilateral og fuld reversibel over uger til måneder. Hos enkelte er der beskrevet persisterende mildt synstab [4]. De morfologiske nethindeforandringer i denne sygehistorie korrelerer med tidligere rapporter [2, 4, 5].

Det er omdiskuteret, om der frem for observation bør påbegyndes behandling med peroral prednisolon i den akutte fase. Det forventede fredelige spontanforløb og risikoen for bivirkninger taler imod behandling. Herudover har tidligere cases indikeret, at prednisolon ikke forkorter helingsperioden [2]. På den anden side er der argumenteret for, at meget tidlig iværksættelse af behandling kan reducere skade på retina [4].

Af infektiøse differentialdiagnoser kan overvejes herpes, syfilis, toksoplasmose og hiv. For løbende monitorering betragtes OCT som en egnet metode [2]. Man kunne også have suppleret med fluorescein- og indocyaningrønangiografi [2]. For at afklare, om der var centrale skotomer, kunne man have suppleret med 10-2-perimetri.

Man skal have mistanke om coxsackievirus som årsag til akut unilateral makulopati ved relevant klinik med aktiv eller nylig hånd-, fod- og mundsygdom. Selvom der ved debut ofte er svært synstab, er tilstanden selvlimiterende med god synsproggnose.

**Korrespondance** *Nirrooja Roshanth*. E-mail: nirrooja@hotmail.com

**Antaget** 22. marts 2023

**Publiceret på ugeskriftet.dk** 15. maj 2023

**Interessekonflikter** ingen. Forfatternes ICMJE-formularer er tilgængelige sammen med artiklen på ugeskriftet.dk

**Artikelreference** Ugeskr Læger 2023;185:V12220788

## SUMMARY

### **Acute unilateral maculopathy after hand, foot and mouth disease**

Nirrooja Roshanth, Louise Fischer Christensen, Kehan Jalaludin Chakari & Ibrahim Mansour

Ugeskr Læger 2023;185:V12220788

Unilateral acute maculopathy is a rare inflammatory macular disorder believed to be caused by viral infection, especially Coxsackievirus. It most commonly affects young healthy adults. This is a case report of unilateral acute maculopathy in a 28-year-old man with concurrent hand, foot and mouth disease. Although the typical acute manifestation of the disease is sudden, severe, unilateral central vision loss, most patients achieve full visual recovery over the course of several weeks without therapy.

## REFERENCER

1. Esposito S, Principi N. Hand, foot and mouth disease: current knowledge on clinical manifestations, epidemiology, aetiology and prevention. *Eur J Clin Microbiol Infect Dis*. 2018;37(3):391-98.
2. Duman R, Duman N, Kutluksaman B et al. A review of unilateral acute idiopathic maculopathy related to hand-foot-mouth disease with a representative case. *Int Ophthalmol*. 2016;36(3):445-52.
3. Yannuzzi LA, Jampol LM, Rabb MF et al. Unilateral acute idiopathic maculopathy. *Arch Ophthalmol*. 1991;109(10):1411-16.
4. Talli PM, Bendo E, Pedrotti E, Pazzaglia A. Is choriocapillaris the early target in acute maculopathy secondary to hand, foot, and mouth disease? *Eur J Ophthalmol*. 2022;32(2):NP103-06.
5. Anjou M, Fajnkuchen F, Nabholz N et al. Multimodal imaging of unilateral acute maculopathy associated with hand, foot, and mouth disease: a case series. *Case Rep Ophthalmol* 2022;13(2):617-25.