



AALBORG UNIVERSITY
DENMARK

Aalborg Universitet

Lichen sclerosus hos kvinder

Madsen, Emilie Plassmann; Bonefeld, Rikke Ekkelund; Petersen, Christina Damsted

Published in:
Ugeskrift for Læger

Creative Commons License
CC BY-NC-ND 4.0

Publication date:
2022

Document Version
Også kaldet Forlagets PDF

[Link to publication from Aalborg University](#)

Citation for published version (APA):

Madsen, E. P., Bonefeld, R. E., & Petersen, C. D. (2022). Lichen sclerosus hos kvinder. *Ugeskrift for Læger*, 184, Artikel V03220171. <https://ugeskriftet.dk/videnskab/lichensclerosus-hos-kvinder>

General rights

Copyright and moral rights for the publications made accessible in the public portal are retained by the authors and/or other copyright owners and it is a condition of accessing publications that users recognise and abide by the legal requirements associated with these rights.

- Users may download and print one copy of any publication from the public portal for the purpose of private study or research.
- You may not further distribute the material or use it for any profit-making activity or commercial gain
- You may freely distribute the URL identifying the publication in the public portal -

Take down policy

If you believe that this document breaches copyright please contact us at vbn@aub.aau.dk providing details, and we will remove access to the work immediately and investigate your claim.

Statusartikel

Ugeskr Læger 2022;184:V03220171

Lichen sclerosus hos kvinder

Emilie Plassmann Madsen¹, Rikke Ekkelund Bonefeld² & Christina Damsted Petersen³

1) Gynækologisk-Obstetrisk Afdeling, Københavns Universitetshospital – Hvidovre Hospital, 2) Gynækologisk-Obstetrisk Afdeling, Aalborg Universitetshospital, 3) Klinik for kvindesygdomme og seksuel sundhed, København

Ugeskr Læger 2022;184:V03220171

HOVEDBUDSKABER

- Ved behandlingsresistent pruritus i vulva – overvej udredning for dermatose.
- Vedligeholdelsesbehandling af lichen sclerosus (LS) er oftest nødvendig.
- Kontrol af LS skal primært ske ved symptomer eller udtalte objektive forandringer – fokus på kompliance, vulvupleje og tegn til prækankrose eller malignitet.

Lichen sclerosus (LS) er en inflammatorisk hudsygdom, som primært forekommer i det anogenitale område. Prævalensen er ukendt, men estimeres til 0,1-3% og er formentlig underdiagnosticeret som en kronisk sygdom [1].

Tilstanden er progressiv, og i sygdommens sene stadier optræder cikatricielle forandringer og ledsagende stenoser af introitus vaginae og meatus urethra trods behandling. LS kan forekomme i alle aldersgrupper. Hos børn forveksles den ofte med infektioner, andre hudsygdomme og mistanke om overgreb. Blandt kvinder stilles diagnosen ofte postmenopausalt.

Årsagen er ukendt, men en autoimmun patogenese synes overvejende sandsynlig, især da andre autoimmune tilstande som thyroideasygdom, vitiligo, alopecia areata, inflammatorisk tarmsygdom, reumatoid arthritis, primær biliær cirrose, pernicious anæmi og multipel sklerose ofte optræder hos patienter med LS. I visse familier synes en genetisk prædisposition at forekomme [2].

Formålet med denne artikel er at give en opdatering på behandling og kontrol af LS hos kvinder på baggrund af nylig revision af DSOG's guideline [3].

SYMPTOMER OG OBJEKTIVE FUND

Kvindelige patienter med LS henvender sig med et varierende symptombillede, der inkluderer kløe, svie, irritation, smerter, seksuel dysfunktion, herunder især dyspareuni samt stranguri. Obstipation kan forekomme ved perianal involvering.

Objektivt ses blege, hvidlige forandringer med varierende konsistens i huden i vulva, perineum og/eller perianalt (som kan forekomme i ottetalskonfiguration), fissurer, ekskoriationer, ulcerationer, purpura (ekchymoser) og evt. likensering efter langvarige krads. Der kan ses hudforandringer som sammenvoksning (synekki) af labia minora og majora i enten commisura anterior eller posterior samt fusion af preputium hen over klitoris (phimosis clitoridis).

Diagnosen stilles primært klinisk, og der kan suppleres med histologisk undersøgelse, især ved tvivl om diagnosen. Tidlige stadier af sygdommen kan dog være svære at bekræfte histologisk [4] (Figur 1).

FIGUR 1 Diagnostik og kontrol af lichen sclerosus.

Anamnese og klinisk undersøgelse Infektion, allergi og anden autoimmun sygdom bør udelukkes Vulvabiopsi bør overvejes ved ... <ul style="list-style-type: none">– usikker klinisk diagnose– manglende effekt af initial behandling– mistanke om prækankrose/malignitet	Subjektive symptomer <ul style="list-style-type: none">– Kløe, svie, irritation– Dyspareuni, andre seksuelle gener– Urinvejssymptomer, stranguri– Obstipation ved perianal involvering	Objektive fund <ul style="list-style-type: none">– Likenisering– Fissurer– Ekskorationer– Ulcerationer– Ekkymoser– Synneki af labia minora og majora– Agglutination i commisura anterior eller posterior– Phimosi clitoridis
Kontrol Tilstræb individuel tilrettelæggelse af kontrol hos almenpraktiserende læge, gynækolog eller dermatolog – afhængigt af sygdomsgraden	Fokus ved kontrol <ul style="list-style-type: none">– Inspektion af vulva til vurdering af behandlingseffekt, komplians, sygdomsprogression og tegn til malign transformation– Livskvalitet og seksualfunktion– Generelle anbefalinger og vejledning for vulvupleje mv.– Patientinddragelse mhp. øget sygdomsforståelse, ansvar og behandlingskomplians	

Psykoseksuel konsekvens af lichen sclerosus

Udenlandske såvel som danske studier har påvist betydeligt nedsat livskvalitet hos patienter med LS og signifikant lavere frekvens af seksuel aktivitet på alle parametre: vaginalt, oralt, analt og mht. masturbation [5, 6].

I et dansk tværsnitstudie fra 2021 (n = 158) har man undersøgt livskvalitet og seksualfunktion blandt kvinder med LS i alderen 18-79 år. 83% af de seksuelt aktive kvinder havde påvirket seksuel funktion. Ydermere havde deltagerne moderat påvirkning af livskvalitet, og ca. 40% havde tegn på depression [7].

BEHANDLING

Behandling af LS omfatter medicinsk og kirurgisk (inkl. laser-) behandling, psykoseksuel rådgivning og generelle råd om vulvupleje.

Medicinsk behandling

Der findes ingen kurativ behandling af LS. Den medicinske behandling har til formål at symptomlindre, reducere graden af sygdomsprogression og forebygge malign transformation. Behandling bør initieres, når diagnosen stilles, også hvis patienterne ikke har symptomer. Patienterne bør informeres om sygdommens kroniske karakter og risiko for eksacerbationer [8] (Figur 2).

FIGUR 2 Medicinsk behandling af lichen sclerosus.

<p>Behandling bør initieres, når diagnosen stilles, selv hvis patienten ikke har symptomer</p> <p>Patienten bør informeres om sygdommens kroniske karakter med risiko for eksacerbationer</p> <p>Ved manglende effekt af initial behandling bør patienten henvises til specialist med særlig erfaring inden for vulvalidelser</p>	<p>Initial behandling</p> <p>1.-valg: clobetasolpropionat 0,05% eller mometasonfuroat 0,1%</p> <p>Uge 1-4: 1 påsmøring dgl.</p> <p>Uge 5-8: 1 påsmøring hver 2. dag</p> <p>Uge 9-12: 1 påsmøring 2 x ugtl.</p> <p>2.-valg: tacrolimus 0,1% eller pimecrolimus 1%</p> <p>1 påsmøring dgl. i op til 3 mdr.</p>	<p>Vedligeholdelsesbehandling</p> <p>Clobetasolpropionat 0,05% eller mometasonfuroat 0,1%</p> <p>Behandling efter behov ved eksacerbation</p> <p>Eller</p> <p>Individuel titrering af behandling, fra påsmøring 1-2 mdl. til 1-2 x ugtl.</p> <p>Eller</p> <p>Tacrolimus 0,03%</p> <p>1 påsmøring 2 x ugtl.</p>
---	---	---

Førstevalg til behandling er topikale kortikosteroider. Clobetasolpropionat 0,05% har længe været guldstandard, men i et lille RCT har man fundet ligeværdig effekt af clobetasolpropionat 0,05% og mometasonfuroat 0,1% til initial behandling [9]. Mometasonfuroat 0,1% regnes derfor nu for alternativ førstevalgsbehandling.

Længerevarende behandling med topikal kortikosteroid er vist at kunne forbedre livskvaliteten hos kvinder med LS [10].

Topikale calcineurinhæmmere, tacrolimus 0,1% og pimecrolimus 1%, kan benyttes som andetvalg til initial behandling, hvis der ikke ses effekt af topikale kortikosteroider. En dominerende bivirkning er en lokal brændende fornemmelse, som svinder ved konkomitant brug af fedtcreme [11, 12].

Patienterne kan overgå til vedligeholdelsesbehandling, hvis der er opnået sygdomskontrol, typisk tre mdr. efter indledende behandling [13]. Der er ikke konsensus om, hvorvidt topikale kortikosteroider har bedre behandlingseffekt end topikale calcineurinhæmmere til vedligeholdelsesbehandling, ej heller for ligeværdig effekt af clobetasolpropionat 0,05% eller mometasonfuroat 0,1%. Ved initial effekt af tacrolimus 0,1% kan der fortsættes med lavere koncentration [11]. Der er ikke evidens for vedligeholdelsesbehandling med pimecrolimus 1%. Behandling med methotrexat eller topikale retinoider er sjælden og varetages af dermatologer.

Kirurgisk behandling

Hvis medicinsk behandling ikke kan forebygge fusion i commisura anterior et posterior, eller kvinden oplever dyspareuni, kan kirurgisk intervention overvejes i samråd med patienten. Det forudsætter grundig information om fordele og ulemper, komplikationer samt risiko for Köbners fænomen. Pga. risiko for recidiv bør kirurgi anvendes som sidste behandlingstilbud. Kirurgisk behandling omfatter forskellige pladsskabende procedurer i hhv. commisura anterior et posterior, kirurgi på preputium til behandling af phimosis clitoris og vulvektomi [14, 15].

Vulvektomi anvendes primært til maligne tilstande. Kirurgisk behandling kan medføre en reduktion i dyspareuni hos op til 92%, øget sensitivitet på klitoris, forbedret orgasmefunktion, bedre kropsfornemmelse, mindre kløe, bedre kosmetisk resultat og øget seksuel selvtilid [16, 17].

Afhængigt af operationstype kan der postoperativt opstå arvævsdannelse, Köbners fænomen, infektion, dehiscence (hel eller delvis adskillelse af sårkanterne) og ledsagende seksuelle problemer. Postoperativt bør medicinsk behandling opstartes for at forebygge ny synekki, eventuelt kombineret med brug af vaginale dilatatorer præ- og postoperativt.

Laserbehandling og fotodynamisk terapi

Laserbehandling og fotodynamisk terapi (PDT) er dårligt belyst, delvist pga. mangel på større RCT'er og korte followupperioder (typisk 6 mdr.). Laser eller PDT benyttes typisk, hvis der er manglende effekt af medicinsk behandling.

Laserbehandling af lichen sclerosus opdeles i to kategorier

Den første kategori er low level laser therapy/blød laser/non-abladerende *laser* med en dybdevirkning på 2-4 mm (Easylaser). Behandlingen er dårligt belyst, idet der eksisterer få klinisk relevante RCT'er [18].

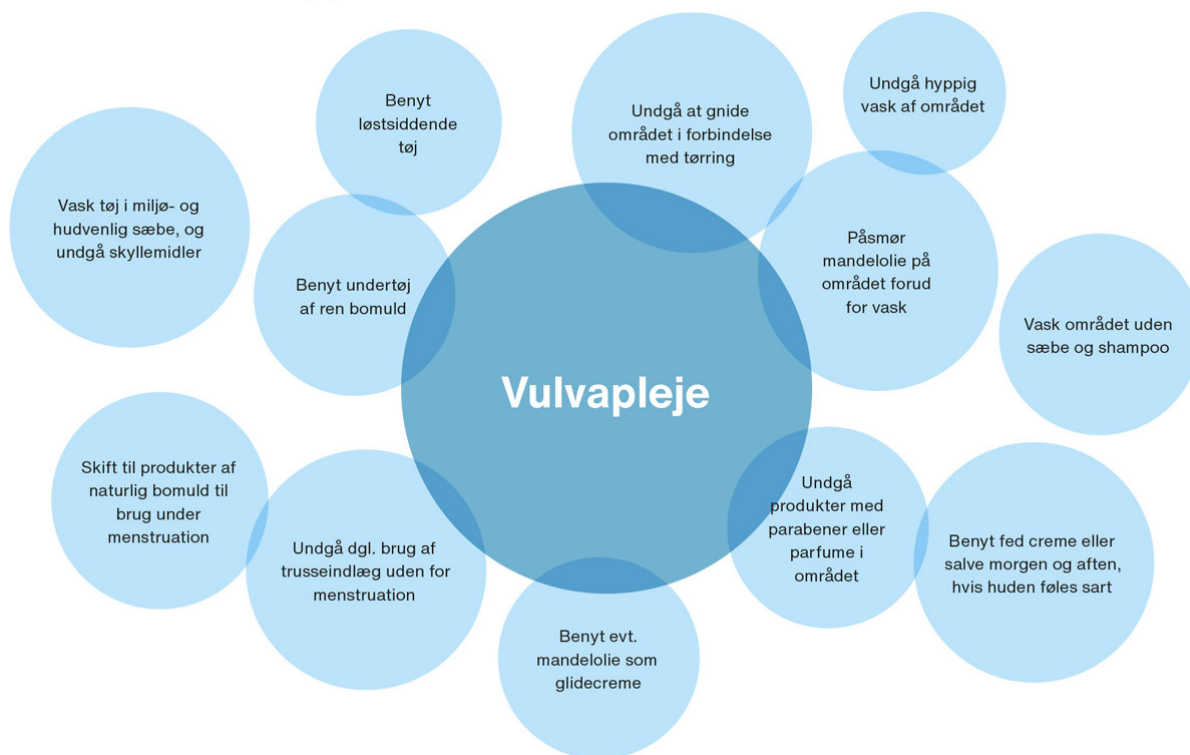
Den anden kategori er abladerende og miniabladerende laser (f.eks. Er:YAG- og CO₂-laser), som påfører slimhinden multiple små læsioner, som trænger få mm ind og fremmer en bedre opheling. Er:YAG-laserbehandling nedsætter smerter og kløe i vulva, men ikke dyspareuni eller histopatologiske fund ved terapiresistent LS [19]. CO₂-laserbehandling er primært undersøgt hos postmenopausale kvinder med behandlingsresistent LS og foregik både i vagina og vulva. Der var signifikant effekt på kløe og tørhed, men symptomreduktionen kan skyldes effekten af den vaginale behandling på postklimakterielle symptomer og ikke laserbehandling af vulva [20]. I et RCT fandt man ikke signifikant forskel mellem laserbehandling og placebo [21].

PDT viste i et mindre RCT bedre behandlingseffekt af 4 × PDT med to ugers interval end topikal clobetasolpropionat 0,05% 1 × dagligt i otte uger (komplet respons hhv. 70% og 35%). Ved 6 mdr. followup var symptomscoren fortsat signifikant højere i clobetasolgruppen [22]. Bivirkninger ved PDT er milde til moderate smerter under selve behandlingen samt forbigående rødme og hævelse.

Vulvapeleje

Egenomsorg for hudforhold i vulva er vigtig ved dermatose i ydre genitalia, men er ikke evidensbaseret. Der er anbefalinger om ikke at vaske sig med for mange kemikalier, der kan være med til at irritere området, at undgå hyppig vask og vask med sæbe/shampoo samt ikke at gnide for meget i området. Olie eller lignende kan påsmøres forud for vask for at beskytte området. Løstsiddende tøj og undertøj af bomuld eller silke anbefales. Det anbefales at undgå daglig brug af trusseindlæg uden for menstruationsperioden samt produkter, der indeholder parabener eller parfumer, i området. Hvis huden føles ekstra udsat, kan barrierecremer anvendes, især hvis der samtidig optræder inkontinens (**Figur 3**) [4].

FIGUR 3 Generelle råd om vulvupleje.



GRAVIDITET OG FØDSEL

Både incidensen af LS blandt gravide kvinder og prævalensen af kvinder med LS, som gennemgår en graviditet, er ukendt. Kun få studier belyser, hvordan LS-afficeret hud påvirkes under graviditet og fødsel.

Der er ikke fundet en signifikant association mellem brug af topikal kortikosteroid til behandling af LS i graviditeten og forløsningsmetode, præterm fødsel, fosterdød, kongenitte malformationer eller lav Apgar-score [23]. I samme Cochranerapport fandt man dog en mulig sammenhæng mellem lav fødselsvægt og brug af potent topikal kortikosteroid, men dette er ikke endeligt klarlagt.

Kvinder med LS bør kun benytte topikal kortikosteroid som medicinsk behandling under graviditet og laktation, da andre lægemidler ikke er tilstrækkeligt undersøgt.

Forløsningsmåde blandt kvinder med LS er belyst i et lille retrospektivt studie (n = 36). Kvinderne fortsatte uændret behandling med clobetasol under graviditeten. 92% fødte vaginalt, og omkring 3% fik en grad 3 - bristning [24].

KONTROL OG CANCERRISIKO

Man bør tilstræbe årlig kontrol hos almenpraktiserende læge, gynækolog eller dermatolog – afhængigt af sygdomsgraden [3]. Kontrolbesøget bør omfatte symptomanamnese, klinisk inspektion af vulva, perineal- og perianalområdet til vurdering af behandlingseffekt, vurdering af complians, sygdomsprogression og tegn på malign transformation [25]. Livskvalitet og seksuel funktion samt generelle anbefalinger og vejledning bør adresseres med fokus på patientinddragelse.

Studier har vist en øget risiko for udvikling af differentieret vulva intraepithelial neoplasia (dVIN) eller

vulvacancer hos kvinder med ubehandlet LS. Risikoen for vulvacancer er ca. 5% og stiger til 33%, hvis kvinden med LS har fået konstateret dVIN [26, 27].

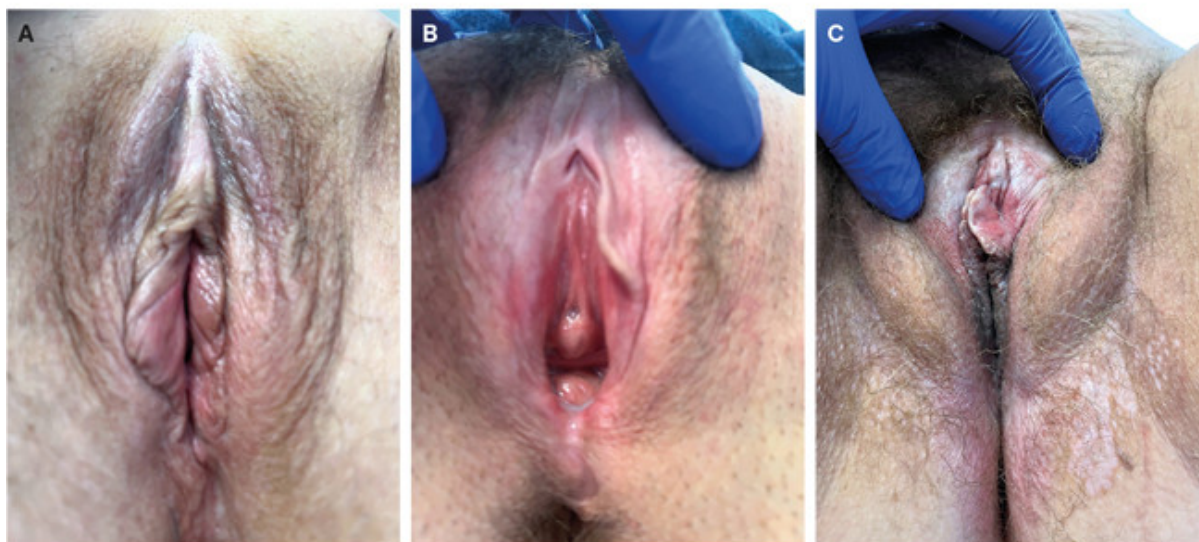
I Danmark fandt man 183 nye tilfælde af vulvacancer i 2018. Heraf udgjorde ca. 10% HPV-uafhængig cancer, ofte LS [28].

Patienter med LS har samme risiko for at dø af cancer som baggrundsbefolkningen, men en standardiseret mortalitetsratio på 33,6 (95% konfidens-interval: 28,9-38,6) for at dø af vulvacancer (9). VIN og alder > 70 år er signifikante risikofaktorer for udvikling af vulvacancer [29].

Et prospektivt studie fandt betydeligt færre tilfælde af dVIN eller SCC hos dem, der fulgte et topikaltsteroid-regime, end hos kvinder med lav kompliance eller uden aktiv behandling [30].

Patienter med familiær/genetisk LS har en akkumuleret øget risiko for anogenital cancer. Man bør overveje rådgivning om screening for LS i familien, da denne gruppe kan have behov for tættere kontrol, for tidligt at detektere anogenital karcinom [2] (Figur 4).

FIGUR 4 A. Tilfældigt fund hos postmenopausal kvinde uden symptomer. **B.** Lichen sclerosus (LS) hos kvinde otte uger post partum. **C.** LS hos postmenopausal kvinde med involvering i vulva og perianalt.



KONKLUSION

Øget fokus på sygdommen LS de seneste ti år har måske medført en hyppigere diagnosticering. Det er dog fortsat uklart, om der er en stigning i forekomsten, idet der ikke foreligger nogen danske epidemiologiske studier.

Patienter med LS har ofte forud for diagnosetidspunktet været forsøgt behandlet med antifungale midler gennem længere tid pga. kløe. Forsinkelse af diagnosen kan i værste fald medføre irreversible strukturelle ændringer i vulva. Diagnosen LS kan ofte stilles klinisk, men ved mindste tvivl bør der suppleres med biopsi. Behandling med topikal steroid bør opstartes på mistanke.

Der er behov for opmærksomhed på psykoseksuelle konsekvenser hos patienter med LS, både på diagnosetidspunktet og ved kontroller. Ingen studier belyser effekten af psykoseksuel eller multidisciplinær behandling, som må formodes at kunne have en positiv effekt.

Topikal behandling med potent steroid er ikke umiddelbart fundet skadelig i forbindelse med graviditet grundet ringe systemisk absorption. Vaginal fødsel synes ikke forbundet med øget risiko for perianal og vaginal skade.

En nylig opdateret DSOG-guideline anbefaler i højere grad, at kontrol af ukomplicerede tilfælde af LS samt kontrol af vedligeholdelsesbehandling kan foregå i almen praksis. Komplicerede tilfælde bør henvises til en speciallæge i gynækologi eller dermatolog med særlig interesse eller erfaring i vulvalidelser.

Korrespondance *Emilie Plassmann Madsen*. E-mail: emiliepmadsen@outlook.com

Antaget 20. juli 2022

Publiceret på ugeskriftet.dk 12. september 2022

Interessekonflikter Der er anført potentielle interessekonflikter. Forfatterens ICMJE-formularer er tilgængelige sammen med artiklen på ugeskriftet.dk

Referencer findes i artiklen publiceret på ugeskriftet.dk

Artikelreference Ugeskr Læger 2022;184:V03220171

SUMMARY

Lichen sclerosus in women

Emilie Plassmann Madsen, Rikke Ekkelund Bonefeld & Christina Damsted Petersen

Ugeskr Læger 2022;184:V03220171

This review investigates women suffering from chronic vulval pruritus who may suffer from lichen sclerosus (LS). LS is a chronic inflammatory skin condition involving the vulva and anogenital regions. Treatment may be initiated upon suspicion, although the diagnosis is predominantly clinical and at times a skin biopsy is needed to confirm the diagnosis. LS is treated with potent to very potent topical steroids initially for three months. Prophylactic lifelong treatment is recommended to avoid long term scarring, sexual dysfunction, improve quality of life and to prevent cancer. Mild cases can be managed in general practice.

REFERENCER

1. Goldstein AT, Marinoff SC, Christopher K et al. Prevalence of vulvar lichen sclerosus in a general gynecology practice. *J Reprod Med.* 2005;50(7):477-80.
2. Kirtschig G, Kuik DJ. A Dutch cohort study confirms familial occurrence of anogenital lichen sclerosus. *J Womens Health Care.* 2014;3:6.
3. Dansk Selskab for Obstetrik og Gynækologi. DSOG-guideline om lichen sclerosus, 2021. https://static1.squarespace.com/static/5467abcce4b056d72594db79/t/61b5d93e9625772b72a297ed/1639307583689/LSA_2021_review_samlet_05102021_cda+2.pdf (22. feb 2022).
4. Kirtschig G, Becker K, Günthert A et al. Evidence-based (S3) Guideline on (anogenital) lichen sclerosus. *J Eur Acad Dermatol Venereol.* 2015;29(10):e1-43.
5. Haefner HK, Aldrich NZ, Dalton VK et al. The impact of vulvar lichen sclerosus on sexual dysfunction. *J Womens Health (Larchmt).* 2014;23(9):765-70.
6. Van de Nieuwenhof HP, Meeuwis KAP, Nieboer TE et al. The effect of vulvar lichen sclerosus on quality of life and sexual functioning. *J Psychosom Obstet Gynecol.* 2010;31(4):279-84.
7. Vittrup G, Mørup L, Heilesen T et al. Quality of life and sexuality in women with lichen sclerosus: a cross-sectional study. *Clin Exp Dermatol.* 2022;47(2):343-350.
8. Chi CC, Kirtschig G, Baldo M et al. Topical interventions for genital lichen sclerosus. *Cochrane Database Syst Rev.*

2011;2011(12):CD008240.

9. Virgili A, Borghi A, Toni G et al. First randomized trial on clobetasol propionate and mometasone furoate in the treatment of vulvar lichen sclerosus: results of efficacy and tolerability. *Br J Dermatol.* 2014;171(2):388-96.
10. Burrows LJ, Creasey A, Goldstein AT. The treatment of vulvar lichen sclerosus and female sexual dysfunction. *J Sex Med.* 2011;8(1):219-22.
11. Luesley DM, Downey GP. Topical tacrolimus in the management of lichen sclerosus. *BJOG.* 2006;113(12):1482.
12. Nissi R, Eriksen H, Risteli J, Niemimaa M. Pimecrolimus cream 1% in the treatment of lichen sclerosus. *Gynecol Obstet Invest.* 2007;63(3):151-4.
13. Corazza M, Borghi A, Minghetti S et al. Clobetasol propionate vs. mometasone furoate in 1-year proactive maintenance therapy of vulvar lichen sclerosus: results from a comparative trial. *J Eur Acad Dermatol Venereol.* 2016;30(6):956-61.
14. Rouzier R, Haddad B, Deyrolle C et al. Perineoplasty for the treatment of introital stenosis related to vulvar lichen sclerosus. *Am J Obstet Gynecol.* 2002;186(1):49-52.
15. Lauber F, Vaz I, Krebs J, Günthert AR. Outcome of perineoplasty and de-adhesion in patients with vulvar Lichen sclerosus and sexual disorders. *Eur J Obstet Gynecol Reprod Biol.* 2021;258:38-42.
16. Goldstein I. Dorsal slit surgery for clitoral phimosis. *J Sex Med.* 2008;5(11):2485-8.
17. Goldstein AT, Burrows LJ. Surgical treatment of clitoral phimosis caused by lichen sclerosus. *Am J Obstet Gynecol.* 2007;196(2):126.e1-4.
18. Bizjak Ogrinc U, Senčar S, Luzar B, Lukanovic A. Efficacy of non-ablative laser therapy for lichen sclerosus: a randomized controlled trial. *J Obstet Gynaecol Can.* 2019;41(12):1717-1725.
19. Gómez-Friero M, Laynez-Herrero E. Use of Er:YAG laser in the treatment of vulvar lichen sclerosus. *Int J Womens Dermatol.* 2019;5(5):349-344.
20. Pagano T, Conforti A, Buonfantino C et al. Effect of rescue fractional microablative CO2 laser on symptoms and sexual dysfunction in women affected by vulvar lichen sclerosus resistant to long-term use of topic corticosteroid: a prospective longitudinal study. *Menopause.* 2020;27(4):418-422.
21. Mitchell L, Goldstein AT, Heller D et al. Fractionated carbon dioxide laser for the treatment of vulvar lichen sclerosus: a randomized controlled trial. *Obstet Gynecol.* 2021;137(6):979-987.
22. Shi L, Miao F, Zhang LL et al. Comparison of 5-aminolevulinic acid photodynamic therapy and clobetasol propionate in treatment of vulvar lichen sclerosus. *Acta Derm Venereol.* 2016;96(5):684-8.
23. Chi CC, Wang SH, Wojnarowska F. Safety of topical corticosteroids in pregnancy. *Cochrane Database Syst Rev.* 2015;2015(10):CD007346.
24. Trokoudes D, Lewis FM. Lichen sclerosus – the course during pregnancy and effect on delivery. *J Eur Acad Dermatol Venereol.* 2019;33(12):e466-468.
25. Green N, Sheinis M, Selk A. Vulvar lichen sclerosus: outcomes important to patients in assessing disease severity. *J Low Genit Tract Dis.* 2020;24(3):299-304.
26. Faber MT, Sand FL, Albieri V et al. Prevalence and type distribution of human papillomavirus in squamous cell carcinoma and intraepithelial neoplasia of the vulva. *Int J Cancer.* 2017;141(6):1161-1169.
27. van Seters M, van Beurden M, de Craen AJM. Is the assumed natural history of vulvar intraepithelial neoplasia III based on enough evidence? A systematic review of 3322 published patients. *Gynecol Oncol.* 2005;97(2):645-51.
28. Frøding LP, Zobbe V, Fokdal LU et al. Workup, treatment and follow-up of vulva cancer. *Ugeskrift Læger.* 2019;181(34):V04190216.
29. Micheletti L, Preti M, Radici G et al. Vulvar lichen sclerosus and neoplastic transformation: a retrospective study of 976 cases. *J Low Genit Tract Dis.* 2016;20(2):180-3.
30. Bleeker MCG, Visser PJ, Overbeek LIH et al. Lichen sclerosus: incidence and risk of vulvar squamous cell carcinoma. *Cancer Epidemiol Biomarkers Prev.* 2016;25(8):1224-30.